

**MICOLOGIA MÉDICA
AO MICROSCÓPIO**

CASOS CLÍNICOS

Volume III

2015

Micologia Médica ao Microscópio - Casos Clínicos

Fungos e outros microrganismos de interesse no diagnóstico micológico

Jeferson Carvalhaes de Oliveira

Técnica de Microscopia Digital

Janaina Abreu de Oliveira

Direitos Reservados

Nenhuma parte pode ser duplicada ou reproduzida sem expressa autorização do Autor e Editor

Colaboração

Controllab

Micologia Médica ao Microscópio - Casos Clínicos/ Jeferson Carvalhaes de Oliveira / Rio de Janeiro / RJ: 2015.

1. Actinomicetos 2. Algas 3. Fungos 4. Micologia médica I. Oliveira, Jeferson Carvalhaes de, 2015.

Índice para catálogo sistemático:

1. Micologia médica

Introdução

Durante muitos anos, a micologia teve pouca expressão na área médica. Com o passar do tempo, as infecções fúngicas vêm se tornando cada dia mais frequente e isto se deve a vários fatores como: a utilização de terapias imunossupressoras, deixando o organismo mais susceptível, além do surgimento da AIDS, fazendo com que fungos até então considerados sapróbios passem a ser visto como elementos potencialmente patogênicos, capazes de produzir os mais variados processos patológicos enquadrados no grupo das micoses oportunistas.

Além disto, em relação à etiologia das micoses, observamos que alguns de seus agentes etiológicos são limitados a determinadas áreas do globo. Havendo casos, no entanto, de agentes que sofrem variação quanto à incidência com o decorrer do tempo, e, isto se deve a fatores ecológicos, socioeconômicos, culturais, terapêuticos e, ainda, podem estar relacionados a migrações populacionais e convívio dos indivíduos com animais domésticos.

Como podemos observar existem muitas abordagens possíveis a respeito das infecções fúngicas e, nos dias de hoje, as formas de se olhar estas questões tornam o trabalho em micologia apaixonante, despertando a necessidade de discutir diversos aspectos, principalmente aqueles relacionados à epidemiologia/ecologia e descoberta de fungos emergentes relacionados ou não, a uma depressão do organismo, razão pela qual realizamos este trabalho de diagnóstico micológico de modo a atender a demanda de profissionais graduados que desejam ampliar seus conhecimentos neste campo.

O material utilizado para a realização desse livro foi o microscópio “Olympus BX61VS” e a câmera digital “Allied”. A técnica que colaborou com a realização do livro foi Janaína e também todo o grupo de técnicos da Controllab, sem eles esse trabalho não seria possível.

No diagnóstico micológico o exame direto é a lâmina mais difícil de visualizar as estruturas fúngicas, no escaneamento desde material também isto é observado, por isso, orientamos que no uso desde material o observador tenha paciência no diagnóstico dos exames diretos.

Observação: Sugerimos que os profissionais que estiverem iniciando no estudo dos fungos utilizem primeiro o livro “Caixa Virtual de Lâminas de Micologia Médica” (Volume I) e “Micologia Médica” (Volume II) para aprenderem a descrever as estruturas observadas nas lâminas.

Apresentação

As lâminas utilizadas em microscopia digital foram as mesmas da microscopia óptica, que foram escaneadas em um microscópio acoplado a um sistema computadorizado de fotografia digital que fotografa cada um dos campos microscópicos e depois junta as imagens por meio de software, obtendo assim uma imagem da lâmina inteira na ampliação escolhida. No momento da exibição da imagem há necessidade de um software específico que monta a imagem a partir de diversas pequenas imagens armazenadas no servidor. Na tela do computador, através de um link, aparece a lâmina (figura 01) que foi capturada e os elementos contidos na página. Na parte superior direita há um pequeno quadrado com a miniatura da imagem da lâmina, observa-se ainda um retângulo amarelo, que mostra qual área está ampliada na porção maior da tela, onde vemos a lâmina em estudo. À esquerda uma barra de zoom que permite ampliar (+) e reduzir (-) a imagem e uma barra de ferramentas na qual podemos ajustar o brilho e contraste da imagem, devendo ser sempre utilizada. Essa ferramenta permite que sejam feitos ajustes similares aos realizados no diafragma e no condensador de um microscópio ótico padrão. Este recurso deve ser ativado na barra de ferramentas, clicar em “aplicar” para adequar às definições ajustadas e “reset” para voltar à definição original. Recomendado para os navegadores **Chrome**. Esta imagem pode ser movimentada em qualquer direção, usando-se o cursor do mouse ou setas do teclado, e ampliada de 20 a 40x (representando as objetivas do microscópio – barra de zoom ou botão de rolagem do mouse). **Obs.: Usar somente o navegador Google Chrome.**

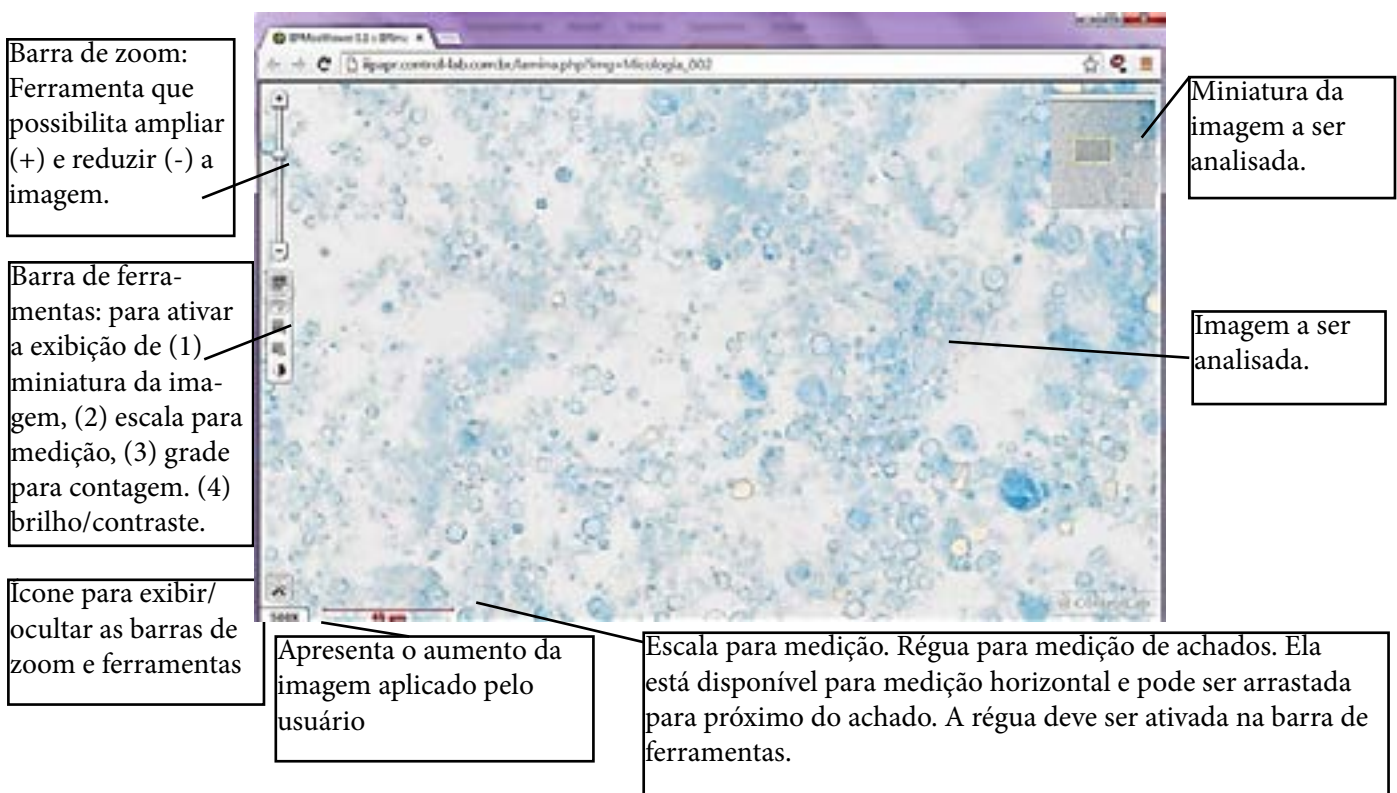


Figura 01 - Instrução de uso. Janela do documento.

1ª. Apresentação Interativa

As lâminas estão numeradas de I-1 a I-12. Os diagnósticos e os comentários após análise dos casos clínicos, são encontrados no livro de respostas.

Exercício interativo I

I-01

ERT, 45 anos, branca, do lar, procurou serviço de dermatologia para tratamento de lesão na unha. O dermatologista observou lesão subungueal distal no hálux direito, com onicólise e alteração da coloração. Foi coletado material subungueal e enviado ao laboratório. O exame direto mostrou numerosos artroconídios. A cultura em ágar Sabouraud em temperatura ambiente permitiu caracterizar o agente etiológico (lâmina 01).

[Lâmina 01](#)

I-02

Menina de 5 anos foi conduzida por sua mãe ao posto de saúde para tratamento de lesões no cabelo, que a mãe relacionou com lêndeas. O médico cortou alguns fios de cabelo e enviou ao laboratório para diagnóstico. O exame direto mostrou alterações no pelo (lâmina 02) e a cultura em ágar Sabouraud (lâmina 03 - micromorfologia da colônia com lactofenol azul-algodão) e Mycosel permitiu caracterizar o agente etiológico.

[Lâmina 02:](#)

[Lâmina 03](#)

I-03

Jovem de 17 anos, branca, praticante de voo livre apresentava lesão entre os dedos da mão direita (4 e 5 quirodactilos), que relacionou após ter sofrido uma queda na mata. O exame micológico direto do raspado mostrou presença de estruturas fúngicas. A cultura em ágar Sabouraud diagnosticou o provável agente etiológico – micromorfologia da colônia (lâmina 04).

[Lâmina 04](#)

I-04

Uma aluna de veterinária procurou durante o seu curso de graduação o serviço de micologia da UFF (Universidade Federal Fluminense) para diagnóstico de lesão escura descamativa na planta do pé esquerdo, que surgiu após andar descalça na fazenda da família. O exame micológico direto do raspado da lesão caracterizou uma micose e a micromorfologia da colônia, obtida do crescimento do material semeado em ágar Sabouraud, esclareceu o agente etiológico (lâmina 05).

[Lâmina 05](#)

I-05

Uma senhora de 30 anos, residente em São Luiz, Maranhão, procurou o serviço de dermatologia para tratar de suas duas filhas que apresentavam “carunchos” no cabelo. O médico dermatologista retirou uma amostra do cabelo parasitado e enviou ao laboratório de microbiologia. O exame direto clarificado confirmou o diagnóstico (lâmina 06). A cultura em ágar Sabouraud isolou um fungo filamentososo de cor preta.

[Lâmina 06](#)

I-06

Um jovem, estudante de educação física, apresentou no exame médico, para trabalhar numa academia de ginástica, o diagnóstico de uma patologia na região axilar. Os pelos axilares foram coletados e enviados ao laboratório de micologia. O exame micológico direto dos pelos confirmou a hipótese diagnóstica frequente nesta faixa etária (lâmina 07).

[Lâmina 07](#)

I-07

Menina de 5 anos foi levada por sua mãe ao posto de saúde para diagnóstico de lesões no cabelo, que a mãe relacionou com lêndeas. O médico cortou alguns fios de cabelo e enviou ao laboratório para diagnóstico. O exame direto mostrou alterações no pelo (lâmina 08) e a cultura em ágar Sabouraud e Mycosel foi positiva para fungo e a micromorfologia da colônia permitiu caracterizar o agente etiológico (lâmina 09).

[Lâmina 08](#)

[Lâmina 09](#)

I-08

ELS, 61 anos, sexo feminino, diabetes, procurou serviço de dermatologia para tratamento de manchas na pele. O exame médico caracterizou máculas descamativas, eritematosas, não pruriginosas, com fluorescência coral com lâmpada de Wood, distribuídas em regiões axilares, braços e tórax. Coletado material por raspado cutâneo e enviado ao laboratório de micologia. O exame direto corado pelo Giemsa confirmou a hipótese do dermatologista (lâmina 10).

[Lâmina 10](#)

I-09

CCO, 20 anos, masculino, estudante de medicina, procurou o serviço de dermatologia do Hospital da Gamboa, RJ, devido ao surgimento de lesão hipocrômica única na coxa direita. O exame micológico direto do raspado cutâneo mostrou estruturas fúngicas com presença de colarete (lâmina 11 – link). A cultura em ágar Mycosel acrescido de azeite à temperatura de 35°C isolou colônia leveduriforme bege, que na micromorfologia mostrou as mesmas estruturas do exame direto.

[Lâmina 11](#)

I-10

Menino de 12 anos, com diagnóstico de fibrose cística pancreática em fase avançada, foi internado no hospital com quadro febril e problema respiratório grave. Iniciou antibioticoterapia empiricamente à base de cefalotina e gentamicina, porém sua situação respiratória piorou e foi transferido para Unidade de Cuidados Intensivos Pediátricos. Submetido à sonda vesical, sonda transpilórica, intubação e conexão à respirador, colocação de cateter intravenoso central, administração de alimentação mista oral e parenteral, e modificação da antibioticoterapia. Diante da persistência do quadro febril, foi realizada cultura de urina e sangue. A cultura de urina foi negativa, porém no hemocultivo se isolou um fungo (lâmina 12). De acordo com os resultados microbiológicos, iniciou-se voriconazol. O paciente voltou a apresentar picos febris, que pela retirada do cateter e exame micológico deste material, confirmou a origem da infecção. Após a retirada do cateter o paciente permaneceu afebril e o hemocultivo se negativou.

[Lâmina 12](#)

2ª. Apresentação Interativa

As lâminas estão numeradas de II-1 a II-22. Os diagnósticos e os comentários após análise dos casos clínicos, são encontrados no livro de respostas.

Exercício interativo II

II-01

Médico, 73 anos, branco, natural de Manaus, procurou o laboratório de micologia para diagnóstico de lesão descamativa no pé esquerdo, pruriginosa, com evolução de 20 anos. O exame micológico direto do raspado plantar, clarificado com soda, mostrou estruturas fúngicas. A cultura em ágar Sabouraud e Mycosel isolou o agente etiológico após quinze dias em temperatura ambiente. A micromorfologia da colônia ajudou no diagnóstico (lâmina 01).

[II Lâmina 01](#)

II-02

Paciente de 40 anos procurou serviço médico para tratamento de foliculite granulomatosa pruriginosa na região abdominal. O médico retirou um fragmento da lesão por biópsia e enviou ao laboratório em salina. O exame histopatológico corado com PAS mostrou estruturas sugestivas de micose (lamina 02). A cultura em ágar Sabouraud e Mycosel isolou um fungo filamentosos. A micromorfologia da colônia mostrou estruturas de fungo filamentosos (fig. 03). Devido a dificuldade da macromorfologia da colônia na caracterização da espécie foi realizado teste de identificação (lâmina 04).

[II Lâmina 02](#)

[II Lâmina 03](#)

[II Lâmina 04](#)

II-03

GET, 19 anos, pardo, estudante, apresentava lesão pruriginosa na virilha. Relatou que seu irmão de 17 anos e seu pai possuíam também lesões semelhantes nas virilhas. O exame micológico direto do raspado cutâneo mostrou estruturas sugestivas de fungo. A cultura em ágar Mycosel permitiu o isolamento do provável agente etiológico – micromorfologia da colônia (lâmina 05).

[II Lâmina 05](#)

II-04

Criança, 7 anos de idade, branca, estudante, apresentava lesão no couro cabeludo de difícil diagnóstico. Os exames laboratoriais de rotina eram normais e o exame micológico direto e cultura do raspado cutâneo foram negativos. O médico realizou uma biópsia da lesão para diagnóstico. O exame histopatológico corado pelo HE confirmou a hipótese clínica (lâmina 06).

[II Lâmina 06](#)**II-05**

Jovem, branco, natural de Santa Catarina, apresentava lesão crostosa pruriginosa no tórax, com odor desagradável. O dermatologista coletou o material com retirada das crostas e o enviou ao laboratório para pesquisa. O exame micológico direto foi positivo para fungo. A cultura em ágar Mycosel isolou fungo filamentosos e a confirmação do agente etiológico foi pela micromorfologia da colônia (lâmina 07).

[II Lâmina 07](#)**II-06**

Fazendeiro de 60 anos foi internado no Hospital Geral, para o tratamento de cor-pulmonale. Ele também apresentava lesões extensas no couro cabeludo para a qual foi solicitado parecer do dermatologista. As lesões eram múltiplas, de tamanhos variados com crostas amareladas e cabelos emaranhados. As lesões eram distribuídas na região de occipital com alopecia cicatricial. Remoção das crostas deixou para trás área vermelha. Nenhuma outra parte do corpo tinha tais lesões. O exame hematológico e de urinálise foram normais. O exame com lâmpada de Wood mostrou fluorescência branca azulada. Preparação de KOH do raspado cutâneo e o cabelo afetado mostraram bastantes elementos fúngicos, invasão do cabelo endotrix e túneis de ar no interior. Cultura no Sabouraud Dextrose Agar (SDA) com cloramfenicol e ciclo-heximida permitiu crescimento de colônias brancas com dobras suaves na superfície (lâmina 08 - micromorfologia da colônia). O paciente foi tratado em regime ambulatorial com Griseofulvina 250mg duas vezes diariamente e aplicação tópica de nitrato de clotrimazole 1%. O paciente foi orientado a ir para "follow-up" após 1 mês. Porém, o paciente não compareceu para o seguimento.

[II Lâmina 08](#)**II-07**

Mulher de 58 anos, foi submetida a biópsia da unha do segundo quirodáctilo esquerdo, devido lesão ungueal de difícil diagnóstico. Os exames micológicos direto e cultura do raspado ungueal foram negativos. O exame histopatológico da unha corado pelo HE foi importante para confirmação da hipótese clínica (lâmina 09).

[II Lâmina 09](#)

II-08

GOS, 60 anos, empresária, apresentava lesões circinadas pruriginosas distribuídas pelo corpo e onicopatía com onicólise em várias unhas das mãos e pés. Foi coletado material por raspado subungueal e cutâneo para exame micológico. O exame micológico direto da unha e lesões do corpo foi positivo para fungo. A cultura em ágar Sabouraud e Mycosel isolou um fungo filamentosso que na microscopia da colônia permitiu esclarecer o agente etiológico (lâmina 10).

[II Lâmina 10](#)**II-09**

LB, 25 anos, natural da cidade de Gramado, RS, procurou médico dermatologista que caracterizou as lesões cutâneas da paciente como formas impetigóide e papiróide. Foi coletado material das lesões cutâneas do braço direito e abdome para exame bacteriológico e micológico. O exame bacteriológico não foi conclusivo. O exame micológico direto clarificado com potassa a 20% foi positivo para fungo. A cultura em ágar Mycosel isolou fungo filamentosso branco, que foi caracterizado pela microcultura (figura 11). Iniciado tratamento com derivado imidazólico, apresentou melhora clínica das lesões.

[II Lâmina 11](#)**II-10**

Um estudante de veterinária procurou o laboratório de micologia para diagnóstico de lesão pruriginosa circinada na virilha. Refere o mesmo tipo de lesão em seu irmão mais novo. O exame micológico do raspado cutâneo mostrou estruturas fúngicas (lâmina 12) e a microscopia da colônia isolada após quinze dias de incubação na temperatura ambiente permitiu a identificação do agente etiológico (lâmina 13).

[II Lâmina 12](#)[II Lâmina 13](#)**II-11**

Criança de dez anos apresentava lesões circinadas em todo o corpo incluindo lesões de alopecia no couro cabeludo com presença de fluorescência à luz de Wood. A criança tinha o habito de dormir com animal de estimação. O exame micológico direto do raspado cutâneo foi positivo para uma determinada micose. A cultura em ágar Mycosel isolou um fungo filamentosso que foi diagnosticado pela micromorfologia (lâmina 14).

[II Lâmina 14](#)

II-12

Paciente jovem de Florianópolis apresentava lesões do tipo crostosas, pruriginosas no tórax. O dermatologista associou com escabiose crostosa. O exame micológico direto das crostas não observou *Sarcoptes scabiei* var. *hominis*, mas identificou estruturas de fungo e a cultura no ágar Mycosel isolou um fungo filamentosso branco com pregas na superfície e reverso incolor. A microscopia da cultura corada com azul algodão caracterizou o agente etiológico (lâmina 15).

[II Lâmina 15](#)**II-13**

Paciente jovem apresentava lesão circinada e pruriginosa na região pubiana. O exame micológico direto do raspado cutâneo mostrou presença de esporos no interior e fora dos pelos. A cultura em ágar Sabouraud e Mycosel isolou uma colônia filamentosso algodonosa branca e reverso incolor. A microscopia da colônia permitiu a identificação do agente etiológico (lâmina 16).

[II Lâmina 16](#)**II-14**

Paciente com lesão eritematosa, pruriginosa circinada no abdome foi submetido a raspado cutâneo para diagnóstico micológico. O exame direto clarificado com soda diagnosticou a doença (lâmina 17). A cultura em ágar Sabouraud e Mycosel foi positiva para fungo e a micromorfologia da colônia caracterizou o agente etiológico (lâmina 18).

[II Lâmina 17](#)[II Lâmina 18](#)**II-15**

L.B., 25 anos, natural da cidade de Gramado, RS, procurou médico dermatologista que caracterizou as lesões cutâneas da paciente como formas impetigóide e papiróide. Foi coletado material das lesões cutâneas do braço direito e abdome para exame bacteriológico e micológico. O exame bacteriológico não foi conclusivo. O exame micológico direto clarificado com potassa a 20% foi positivo para micose. A cultura em ágar Mycosel isolou fungo filamentosso branco, que foi caracterizado pela microcultura (lâmina 19).

Iniciado tratamento com derivado imidazólico, apresentando melhora clínica das lesões.

II Lâmina 19**II-16**

Paciente A.S., sexo feminino, 43 anos de idade, vivia em São Luiz, Maranhão. Era de origem indígena, adepta ao uso de cocaína e sexualmente promíscua.

Conhecia sua situação de HIV soropositiva 3 meses antes de sua internação. Tinha dois filhos, de 6 e 11 anos de idade, que não viviam com ela.

Internada na Unidade do Hospital de Doenças Infecciosas por apresentar confusão mental e lesões cutâneas disseminadas.

Exame físico. Paciente regular estado geral de nutrição, decúbito indiferente, desorientada no tempo e espaço, respondia as ordens, mas não sabia onde estava e quem era. Sinais vitais normais e temperatura axilar 36,70 C. A semiologia pulmonar, cardíaca e abdominal não apresentaram dado de interesse. A paciente apresentava micropoliadenopatias no pescoço, axilas e inguinal, de consistência firme e não aderente a planos superficiais e profundos.

Na pele se observava lesões em forma de placas eritematovesiculoescamosas, de 5 a 10 cm de diâmetro, de bordas nítidas e várias anéis concêntricos de atividade inflamatória (fig. 01). Localizavam-se na face, pescoço, antebraços, tórax e abdome. O coro cabeludo tinha placa de tonsura de 5 cm de diâmetro, com cabelos cortados a 3 mm de sua emergência e superfície da pele escamosa de cor cinza claro, sem sinais de supuração (fig. 02). Tomografia axial computadorizada do encéfalo sem contraste: observava-se atrofia cerebral difusa, dilatação dos ventrículos laterais, retração dos sulcos cerebrais e imagem de edema no hemisfério cerebral direito. Radiografia de tórax normal. Hemograma normal. Bioquímica do sangue normal. O estudo de PCR para neurovírus se observou amplificação para vírus JC. Sorologia para VDRL foi não reativa, tanto no soro como no LCR. Células CD4 158/ μ L (7,3%), células CD8 1.739/ μ L (80,5%) e células CD3 2.011/ μ L (93,1%).

Foi realizado raspado cutâneo das lesões cutâneas e cabelo para exame micológico. O exame micológico do cabelo mostrou esporos fora da haste tipo ectotrix. A cultura em ágar Mycosel isolou o agente etiológico (lâmina 20).

Iniciou-se tratamento com antifúngico por via intravenosa e medicação antirretroviral.

O estado neurológico da paciente piorou rapidamente, com aumento da desorientação, parestesia na perna esquerda, ataxia e óbito após nove dias da internação por parada cardiorrespiratória.

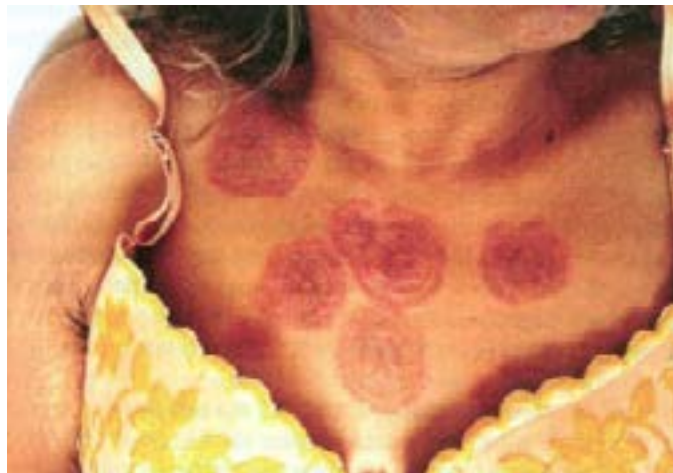

Figura 01. Lesões cutâneas na região anterior do tórax com vários anéis concêntricos de vesículas.

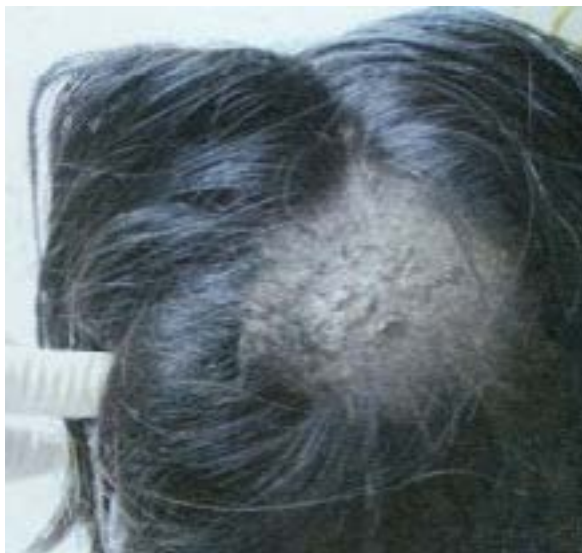

Figura 02. Lesão tonsurante do couro cabeludo.

[II Lâmina 20](#)

II-17

Paciente de 61 anos de idade com doença de Unna-Thost (keratoderma palmoplantar hereditário nonepidermolytic), que vinha sofrendo de uma micose cutânea refratária aos tratamentos. Apresentava hiperqueratose palmoplantar difusa desde sua infância. Descamação grosseira, fissuras, eritema e deformidades das unhas apareceram cedo na vida adulta. O exame micológico direto revelou elementos fúngicos no raspado cutâneo e unhas. As culturas destas escamas isolaram fungo filamentososo (lâmina 21 – micromorfologia da colônia). Estudo genealógico demonstrou que a mãe, irmã, irmão, filha e sobrinha tinham tido tiloses semelhantes, e todos os indivíduos afetados excluindo a filha do paciente tinham infecção pelo mesmo fungo. O tratamento com itraconazole oral (100mg/dia) foi efetivo para a micose, não apresentando efeitos colaterais. A descamação, fissuras e eritema desapareceram após quatro meses.

[II Lâmina 21](#)

II-18

Um homem 25 anos de idade relatou história de lesão de pruriginosa na região da virilha, com evolução de 4-6 semanas. Foi diagnosticado como psoríase e tratado com corticosteróide tópico durante várias semanas. Este tratamento melhorou a lesão inicialmente, mas depois elas retornaram. Exame físico revelou lesão eritematosa de escarificação com marcas de extensão roxas (Fig. 03). A hipótese clínica foi de tinea incognita.

Foram coletadas escamas da pele por raspado e o exame direto da pele revelou hifas septadas que se ramificavam em micélio com muitos arthroconídios (Fig. 04).

As escamas de pele foram cultivadas em ágar Mycobiotic (Difco) tubos inclinados e incubou à 25-30°C durante 3 semanas, aerobicamente. As colônias do agente etiológico foram caracterizadas através de crescimento lento, enquanto dobrando suavemente, com aspecto penugento à camurça e cor esverdeada. O diagnóstico

foi confirmado pelas características macroscópicas e microscópicas. Os Macroconídios foram observados no primo cultivo (lâmina 22), não sendo observados nos repiques subsequentes devido ao pleomorfismo. Microconídios estavam ausentes. O paciente foi tratado com clotrimazole tópico (1%) três vezes diariamente durante 3-4 semanas.

O mesmo agente etiológico foi isolado das lesões cutâneas do seu animal doméstico (cão) portador de hiperdrenocorticism.

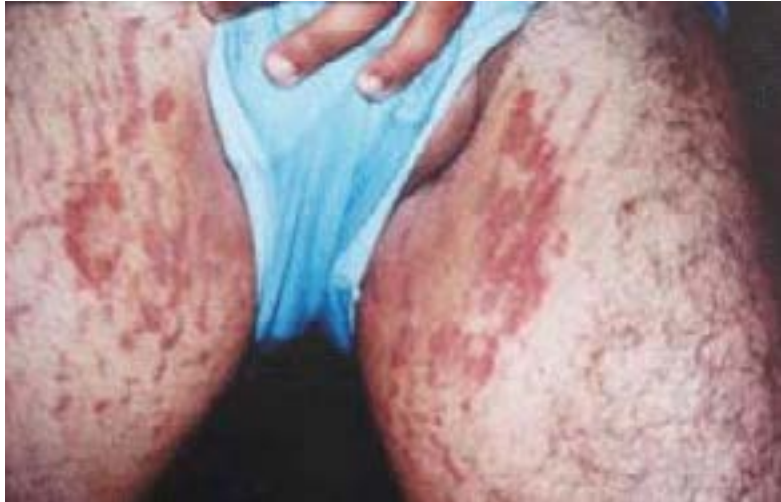

Figura 03- Tinea incognita. Aspecto clínico na região da virilha.

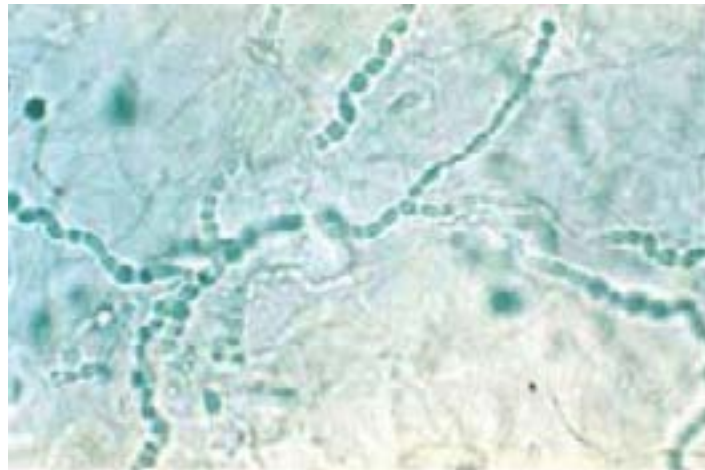


Figura 04- Preparação com KOH do raspado cutâneo mostrando hifas septadas hialinas e artroconídios.

[II Lâmina 22](#)

II-19

Paciente de região rural procurou posto de saúde para tratamento de problema na unha. O dermatologista ao examinar, observou uma melanoníquia no hálux esquerdo (fig. 05). O exame micológico direto do raspado subungueal mostrou presença de hifas septadas castanhas e ausência de bactérias.

A cultura em ágar Sabouraud 2% foi positiva para fungo (micromorfologia da colônia – lâmina 23) e não houve crescimento no ágar Mycosel. O exame micológico foi repetido três vezes com o isolamento do mesmo fungo. As culturas mantidas no laboratório perderam as características iniciais do fungo isolado

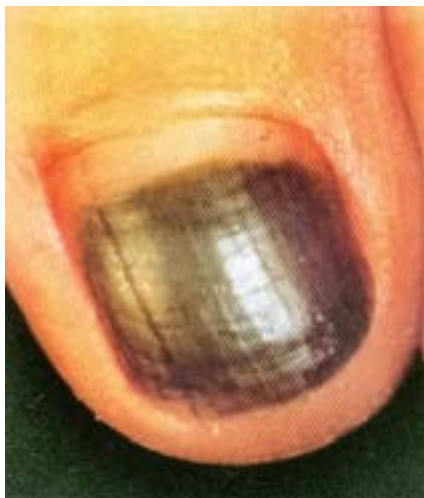

Figura 05. Melanoníquia hálux esquerdo.

[II Lâmina 23](#)

II-20

Paciente de 50 anos de idade, com antecedente de transplante renal por insuficiência renal terminal, que estava recebendo medicamentos imunossupressores. O paciente procurou o serviço de Dermatologia do Hospital Geral com uma dermatose de uma semana de evolução nas pregas inguinais que se estendiam a parte superior dos mesmos, escroto e a região perianal. A lesão era uma placa eritematosa com bordo ativo bem delimitado e algumas pápulas na periferia. No exame direto se observavam numerosas hifas formando uma massa de filamentos, idêntica a observada na lesão ungueal. No cultivo se isolou o agente etiológico (lâmina 24). Por se tratar de um paciente imunodeficiente se decidiu fazer uma biópsia da região inguinal para se verificar uma invasão fúngica. O resultado histopatológico foi compatível com uma micose superficial, identificando elementos fúngicos no extrato córneo e na derme um infiltrado inflamatório perivascular constituído por linfócitos, neutrófilo e algumas células plasmáticas. O paciente se curou com terbinafina, com remissão do quadro.

[II Lâmina 24](#)

II-21

Criança de 7 anos idade, masculino, estudante, foi levado por sua mãe ao pediatra para diagnóstico de perda de cabelo na região temporal esquerda. Ao exame clínico a criança apresentava placa de alopecia grande com pelos tonsurados. O médico raspou a lesão e enviou o material para o laboratório de micologia. O exame direto clarificado com soda a 20% mostrou estruturas sugestivas de fungo (lâmina 25). A cultura isolou colônia filamentosa penugenta raiada com reverso amarelo canário.

[II Lâmina 25](#)**II-22**

Jovem de 18 anos, masculino, branco, guitarrista de banda, natural do Rio de Janeiro, procurou atendimento em clínica especializada devido a queda de cabelo. A dermatologista observou pelos tonsurados, nódulos brancos ao longo dos fios de cabelo e coletou material (cabelo) para exame micológico. O exame direto após clarificação com soda 20% permitiu dar o diagnóstico da doença (lâmina 26). A cultura em ágar Sabouraud isolou colônia leveduriforme pregueada bege e reverso incolor.

[II Lâmina 26](#)

3ª. Apresentação Interativa

As lâminas estão numeradas de III-1 a III-26. Os diagnósticos e os comentários após análise dos casos clínicos, são encontrados no livro de respostas.

Exercício interativo III

III-01

Paciente de região rural do Piauí procurou o médico com queixa de lesão papulosa na orelha direita há vários meses. O médico realizou uma biópsia e enviou parte do material em soro fisiológico e formol 10% ao laboratório de microbiologia e patologia para esclarecer o diagnóstico. O exame micológico direto e histopatológico observaram estruturas sugestivas de micose (lâmina 01). A cultura em ágar Sabouraud e Mycosel ajudou a identificar a etiologia da patologia. A micromorfologia da colônia ajudou no diagnóstico (lâmina 02).

[III Lâmina 01](#)

[III Lâmina 02](#)

III-02

SER, 26 anos, feminina, empresária, apresentou lesão ulcerada na face, com alguns meses de evolução, de difícil cicatrização com uso pomadas com antibióticos. Foi realizada uma biópsia e enviado ao laboratório. O exame micológico direto mostrou estruturas leveduriformes pequenas. A cultura em ágar de Sabouraud e Mycosel isolou o agente etiológico – micromorfologia da colônia (lâmina 03).

[III Lâmina 03](#)

III-03

Uma menina de 2 anos foi levada por sua mãe ao médico devido à lesão nodular infiltrativa no braço direito à 1 cm de distância da vacina BCG. A lesão apresentava dois meses de evolução. Foi realizada biópsia da lesão e o material enviado ao laboratório de microbiologia e dermatopatologia. O exame micológico direto e histopatológico corado pelo HE (Hematoxilina-eosina), PAS (ácido periódico-Schiff), Grocott e Ziehl-Neelsen foram negativos para fungo e Mycobacterium. A cultura em ágar Sabouraud e Mycosel foi positiva para fungo filamentosos (lâmina 04).

[III Lâmina 04](#)

III-04

SER, 40 anos, masculino, servente de obras, procurou serviço especializado (dermatologia) para tratamento de lesão na mão direita. Realizada biópsia da lesão e enviada ao laboratório em soro fisiológico. O exame micológico direto mostrou estruturas sugestivas de uma patologia (lâmina 05). A cultura em ágar Sabouraud e Mycosel permitiram identificar o agente etiológico – micromorfologia da colônia (lâmina 06)

[III Lâmina 05](#)

III Lâmina 06

III-05

SRR, 56 anos, branco, prefeito de cidade do Piauí, com lesão em placa pruriginosa no braço e outra verrucosa na face esquerda, procurou serviço dermatológico para diagnóstico e tratamento. Relatava que a lesão do braço surgiu há dois anos, após arranhão com resto de babaçu (importante palmeira brasileira) de sua fazenda. Foi submetido à biópsia das duas lesões e material enviado ao laboratório em soro fisiológico. O exame micológico direto clarificado com soda 20% esclareceu o diagnóstico (lâmina 07).

III Lâmina 07

III-06

FER, branco, 32 anos, médico, natural de Minas Gerais, apresentou lesão verrucóide na orelha esquerda após arranhadura com espinho de vegetal há 3 meses. O exame micológico direto do tecido obtido por biópsia e o histopatológico corado pelo HE esclareceu a doença (lâmina 08).

III Lâmina 08

III-07

JAC, 57 anos, lavrador, natural do Maranhão, procurou serviço de dermatologia para tratamento de lesão tumoral no braço esquerdo, com 7 anos de evolução. Foi realizada biópsia da lesão, que fragmentada foi colocada em dois frascos um com formol 10% e outro com soro fisiológico. O exame direto micológico e histopatológico corado pelo Grocott mostrou as estruturas sugestivas de fungo (lâmina 09). As culturas em ágar Sabouraud, Mycosel e BHI foram negativas após quarente dias incubadas em temperatura ambiente.

III Lâmina 09

III-08

KMNS, 45 anos, funcionária de serviços gerais, branca, apresentava lesão na perna esquerda tumoral fistulizada. Foi coletado material purulento da fistula e enviado ao laboratório. O exame micológico direto da secreção clarificada com hidróxido de sódio a 20% ajudou na hipótese diagnóstica (lâmina 10).

III Lâmina 10

III-09

JBS, 23 anos, estudante universitária, apresentava lesão ulcerada na coxa esquerda, que surgiu após bicada de ave (ararajuba). O exame micológico direto do tecido, obtido por biópsia, foi negativo para fungo. A cultura em ágar Mycosel isolou colônia filamentosa em 5 dias em temperatura ambiente – micromorfologia da colônia (lâmina 11). A colônia repicada em BHI em temperatura de 37°C permitiu crescimento de colônias leveduri-formes.

[III Lâmina 11](#)**III-10**

OLM, 76 anos, apresentava lesão tumoral na perna esquerda, dolorosa e fistulizada. Foi submetido à biópsia e o material enviado ao laboratório. O exame histopatológico corado pelo HE ajudou no diagnóstico da doença (lâmina 12). A cultura em ágar Sabouraud isolou colônia bacteriana.

[III Lâmina 12](#)**III-11**

SSS, 36 anos, feminina, apresentava lesão tumoral no pé direito, dolorosa e fistulizada, com evolução de 4 meses. Foi submetido a biópsia e o material enviado ao laboratório de micologia. O exame histopatológico corado pelo HE ajudou na hipótese diagnóstica da doença (lâmina 13). A cultura em ágar Sabouraud isolou colônia de *Nocardia brasiliensis*.

[III Lâmina 13](#)**III-12**

SSO, 30 anos, feminina, procurou serviço de oftalmologia para tratamento de lesão tumoral no olho esquerdo. Foi submetida à biópsia da lesão para diagnóstico e o material enviado ao patologista e laboratório de micologia. O exame histopatológico corado pelo HE foi importante no diagnóstico da doença (lâmina 14). As culturas do fragmento do tecido em ágar Sabouraud, Mycosel e BHI foram negativas.

[III Lâmina 14](#)**III-13**

WER, 56 anos, agricultor, branco, procurou serviço de dermatologia devido um tumor no pé direito, que surgiu após um ferimento causado por fragmento de madeira, com evolução de 6 meses. O médico ao examinar diagnosticou um cisto em região do tornozelo e submeteu o paciente a uma cirurgia para retirada do cisto. O material foi enviado para patologia e laboratório de microbiologia. O exame direto da secreção contida no cisto mostrou estruturas sugestivas de fungo. A cultura em ágar Sabouraud isolou colônia filamentosa e a microscopia da colônia diagnosticou o gênero do microrganismo (lâmina 15).

[III Lâmina 15](#)

III-14

Uma mulher de 32 anos apresentou lesões ulceradas disseminadas na pele, após tratar de uma lesão ulcerada do cavalo de estimação da sua fazenda. Apresentou ainda alteração visual no olho esquerdo e o exame de fundo do olho opacificação do vítreo e granuloma na retina. A biopsia das lesões da pele e nódulo linfático mostrou presença de numerosas células leveduriformes. A cultura foi positiva para fungo filamentososo em 7 dias e a micromorfologia da colônia auxiliou no diagnóstico do agente etiológico (lâmina 16).

[III Lâmina 16](#)

III-15

Um senhor de 45 anos, mergulhador, procurou o otorrinolaringologista para tratamento de epistaxe. O exame clínico mostrou um pequeno pólipos nasal, superfície irregular e com pontos amarelados, que foi biopsiado para diagnóstico. O exame micológico direto e histopatológico corado pelo HE (lâmina 17) confirmou a hipótese clínica. As culturas em ágar Sabouraud, Mycosel e BHI foram negativas.

[III Lâmina 17](#)

III-16

EDO, 13 anos, estudante, natural de Curitiba, PR, apresentou lesão tumoral no couro cabeludo. Realizado biópsia da lesão, o material foi colocado em frasco com formol a 10% e soro fisiológico para exame histopatológico e micológico. O exame histopatológico mostrou raízes pilosas destruídas e rodeadas por numerosas células fúngicas e fragmentos de hifas coradas pela hematoxilina-eosina e GMS (lâmina 18 e 19), semelhante a grânulos. A cultura em ágar Mycosel isolou colônia filamentososa. A micromorfologia da colônia ajudou na identificação do agente etiológico (lâmina 20).

[III Lâmina 18](#)

[III Lâmina 19](#)

[III Lâmina 20](#)

III-17

Criança de 11 anos, branca, apresentou lesão crostosa no nariz e nódulo abscedado na região malar, com 2 meses de evolução. Realizado biópsia da lesão da face para diagnóstico. O exame histopatológico corado pelo Grocott evidenciou células fúngicas (lâmina 21 e 22). A cultura em ágar Sabouraud e Mycosel isolou em cinco dias colônia filamentosa membranosa com halo escuro na borda. A micromorfologia da colônia ajudou no diagnóstico do microrganismo (lâmina 23).

[III Lâmina 21](#)

[III Lâmina 22](#)

[III Lâmina 23](#)

III-18

Paciente de 37 anos, natural da Bahia, procurou serviço médico devido a tumor na face. Realizada biópsia para diagnóstico. O exame histopatológico corado pelo HE diagnosticou a doença (lâmina 24 e 25). A cultura em ágar Sabouraud isolou fungo filamentoso e a micromorfologia da colônia caracterizou o agente etiológico (lâmina 26).

[III Lâmina 24](#)

[III Lâmina 25](#)

[III Lâmina 26](#)

III-19

R. R. Soares, 50 anos, branco, servente de obras, procurou serviço de dermatologia do hospital Mario Kröeff para diagnóstico de tumor no joelho direito. Relata que a lesão surgiu há um ano após ferimento com resto de madeira na obra onde trabalhava na Bahia. No início era um pequeno nódulo que foi aumentando com o tempo. A lesão era única no joelho, indolor, não aderida a planos profundos, que o dermatologista diagnosticou como cisto. Foi retirada cirurgicamente, fragmentada ao meio e enviada uma parte ao laboratório de micologia e a outra para patologia. O exame direto e histopatológico corado pelo HE mostrou estruturas fúngicas. A cultura em ágar Sabouraud isolou o agente etiológico e a microscopia da cultura permitiu caracterizar o provável fungo (lâmina 27).

[III Lâmina 27](#)**III-20**

Paciente, sexo masculino, 34 anos, agricultor, apresentava lesão tumoral no pé esquerdo, que surgiu após ferimento no dorso do pé com resto de vegetal. Ao exame clínico foi observado edema do pé esquerdo com presença de várias fistulas e saída de pus. A secreção da lesão foi enviada ao laboratório de micologia. O exame direto mostrou presença de pequenos grânulos e a cultura isolou o provável agente etiológico após a micromorfologia da cultura (lâmina 28).

[III Lâmina 28](#)**III-21**

SSS, 25 anos, grávida de quatro meses, procurou serviço de dermatologia para tratamento de lesão no pé direito. No exame clínico foi observado lesão verrucóide no dorso do pé direito. Foi retirado um fragmento da lesão por biópsia e enviada no formol a 10% para pesquisa micológica. O exame micológico direto permitiu o diagnóstico da doença (lâmina 29) e a cultura não foi realizada porque o material estava no formol inviabilizando a cultura.

[III Lâmina 29](#)**III-22**

JCO, 36 anos, agricultor, branco, natural de Maceió, Alagoas, procurou serviço de dermatologia para tratamento de nódulo verrucoso no braço direito e face. Foi realizada uma biópsia da lesão e enviada ao laboratório no soro fisiológico. O exame micológico direto clarificado com soda diagnosticou a doença (lâmina 30). A cultura em ágar Sabouraud e Mycosel isolou fungo demácio. A micromorfologia da colônia permitiu caracterizar o agente etiológico (lâmina 31).

[III Lâmina 30](#)[III Lâmina 31](#)

III-23

Paciente com lesão na conjuntiva foi ao oftalmologista para tratamento. O exame direto do material de biópsia e histopatológico corado mostraram as mesmas estruturas diagnosticando a doença (lâmina 32). A cultura em vários meios foi negativa para fungo.

[III Lâmina 32](#)

III-24

RES, 40 anos, natural de São Luiz, Maranhão, apresentou lesão granulomatosa no lábio inferior. Realizada biópsia da lesão e enviada ao laboratório em soro fisiológico para pesquisa. O exame micológico direto e histopatológico (lâmina 33) mostrou às mesmas estruturas do provável agente etiológico auxiliando no diagnóstico a doença. A cultura em ágar Sabouraud e Mycosel foi negativa para fungo.

[III Lâmina 33](#)

III-25

Paciente do sexo feminino, 59 anos de idade, consultou a unidade de micologia do Hospital de Doenças Infecciosas em 01/10/2006, por apresentar uma dermatose periocular direita de três meses de evolução. A lesão se formou aproximadamente em duas semanas depois de haver sofrido um acidente, na qual essa região do corpo bateu contra um muro, produzindo feridas superficiais. Como esta lesão cutânea aumentou progressivamente de tamanho, consultou um serviço de Dermatologia, sendo efetuados uma biópsia e estudo histopatológico no qual se observou uma intensa reação inflamatória com granuloma epitelióide, células gigantes e infiltrados de polimorfonucleares neutrófilos. Na coloração de hematoxilina-eosina, se demonstrou a presença de hifas torulóides castanhas (lâmina 34). Esta foi a razão de sua ida ao serviço de micologia.

Paciente apresentava um bom estado geral, consciente, colaboradora. Frequência cardíaca de 85 batimentos por minuto, pressão arterial de 70 mm Hg, frequência respiratória 16/min., temperatura axilar 36,5° C.

Na face se observava uma placa elevada coberta por escamas crostosas, 3 x 2,5 cm de diâmetro, que ocupava a pálpebra superior do arco superciliar direito, tendo a borda da placa, como seu interior, visualização de pápulas e tubérculos (fig. 01).

A lesão era indolor e sem secreção. Não se palpava adenomegalias regionais. O resto do exame físico não apresentava anormalidades.

Os exames complementares de laboratório: VHS 20 mm/1h, hemácias 3.840.000/ μ l, leucócitos 6.100/ μ l, hemoglobina 11,1 g/dl, uremia 31 mg/dl, glicemia 68 mg/dl, creatinina 0,83 mg/dl, colesterol total 189 mg/dl, HDL 35 mg/dl.

Foi realizada uma nova biópsia para exame micológico que permitiu se chegar ao diagnóstico da dermatose, quando analisa a micromorfologia da colônia (lâmina 35).

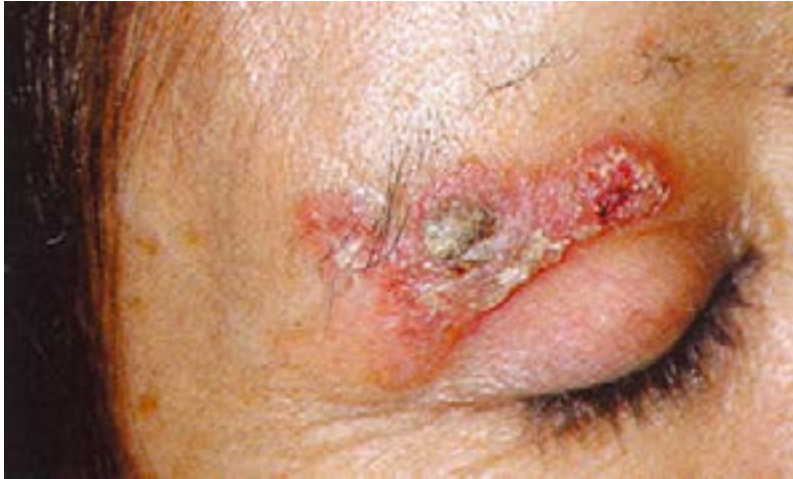


Figura 01- Lesão em forma de placa pápulo-crostosa do arco superciliar direito.

[III Lâmina 34](#)

[III Lâmina 35](#)

III-26

Paciente, sexo masculino, 30 anos, procurou serviço especializado para diagnóstico de várias lesões gomosas no braço direito. O médico fez a hipótese de micose gomosa e a forma clínica linfangítico-nodular ascendente. O material retirado do por punção do abscesso (goma) foi positivo para fungo e a micromorfologia da colônia isolada em ágar Sabouraud permitiu diagnosticar o agente etiológico (lâmina 36).

[III Lâmina 36](#)

4^a. Apresentação Interativa

As lâminas estão numeradas de IV-1 a IV-14. Os diagnósticos e os comentários após análise dos casos clínicos, são encontrados no livro de respostas.

Exercício interativo IV

IV-01

Jovem, portador do vírus HIV, apresentou lesões na face. Realizado biópsia da lesão e enviado ao laboratório. O exame direto foi sugestivo de micose (lâmina 01). A cultura em ágar Sabouraud e Mycosel isolou fungo filamentosos e a micromorfologia da colônia identificou o agente etiológico (lâmina 02).

[IV Lâmina 01](#)

[IV Lâmina 02](#)

IV-02

JVO, 15 anos, feminina, natural da cidade Volta Redonda, RJ, procurou o infectologista devido a febre e dor no pescoço. O médico palpou gânglios aumentados de volume no pescoço. Foi feito drenagem de um dos gânglios cervicais e a secreção obtida enviada na própria seringa ao laboratório. O exame direto foi sugestivo para micose. A cultura em meio seletivo isolou fungo filamentosos à temperatura ambiente e a micromorfologia da colônia isolada na estufa a 36°C mostrou as mesmas estruturas do exame direto (lâmina 03).

[IV Lâmina 03](#)

IV-03

VLSR, 19 anos, feminina, preta, natural de Volta Redonda (RJ), apresentava gânglios da região cervical aumentados de volume e fistulizados. A secreção foi coletada em frasco estéril e enviada ao laboratório. O exame micológico direto da secreção acrescida de lactofenol com azul-algodão mostrou estruturas fúngicas sugestivas de uma micose (lâmina 04). A cultura em ágar Sabouraud e Mycosel isolou fungo filamentosos à temperatura ambiente. A cultura mantida na estufa à 37°C permitiu o crescimento de colônia leveduriforme que na micromorfologia se observava as mesmas estruturas do exame direto da secreção.

[IV Lâmina 04](#)

IV-04

OML, 58 anos, professor, apresentava lesões granulomatosas e nodulares no braço e nariz. A biópsia de uma das lesões foi enviada ao laboratório. O exame micológico direto foi negativo e o histopatológico corado pelo Grocott mostrou estruturas sugestivas de fungo (lâmina 05). A cultura em ágar Mycosel à temperatura ambiente isolou um fungo filamentosos após 30 dias, e a cultura a 36°C isolou colônia leveduriforme.

[IV Lâmina 05](#)

IV-05

caso17. DTE, 32 anos, em tratamento de SIDA, apresentou lesões tipo molusco na face e pescoço. Foi realizada biópsia da lesão e enviado ao laboratório. O exame micológico direto clarificado com hidróxido de potássio 20% mostrou estruturas leveduriformes pequenas. A cultura em ágar Sabouraud e Mycosel isolou fungo filamentoso à temperatura ambiente após 30 dias. A micromorfologia da colônia permitiu a confirmação do agente etiológico (lâmina 06).

[IV Lâmina 06](#)**IV-06**

SSR, 56 anos, natural da BA, trabalhador rural e caçador de animais silvestres, procurou serviço médico devido a lesão abscedada no tórax e pescoço com comprometimento ganglionar. O exame histopatológico da biópsia do gânglio cervical corado pelo HE mostrou estruturas sugestivas de micose (lâmina 07). A cultura em ágar de Sabouraud e Mycosel isolou fungo filamentoso algodonoso branco e reverso castanho após 7 dias à temperatura ambiente.

[IV Lâmina 07](#)**IV-07**

DER, 45 anos, masculino, branco, natural do Ceará, foi internado devido a comprometimento pulmonar, febre vespertina e gânglios cervicais aumentados. Relata que notou o problema após uma caçada de tatu. O cachorro utilizado para cercar o tatu também ficou doente e veio a falecer. Os exames realizados mostraram infiltração nas bases pulmonares, PPD positivo, pesquisa de BAAR negativo no escarro e a biópsia do gânglio do pescoço presença de estruturas relacionadas provavelmente com micose (lâmina 08). A cultura em ágar Sabouraud e Mycosel permitiu isolar colônia de fungo filamentoso branco e reverso castanho em 10 dias.

[IV Lâmina 08](#)**IV-08**

CGS, 30 anos, pardo, natural da Bahia, operário da construção civil, procurou o Centro de Saúde do Município do RJ, com queixa de febre vespertina, dor torácica, tosse e expectoração acompanhada de hemoptóicos. Foi atendido pelo médico clínico que solicitou RX de tórax, PPD e BAAR de escarro. O exame torácico mostrou infiltração pulmonar nas bases, complexo de Ghon, PPD de 15 mm e BAAR negativo. O exame de escarro corado pelo GRAM mostrou estruturas que o patologista não conseguiu relacionar com alguma patologia (lâmina 09). Foi solicitado parecer da micologia que caracterizou as estruturas com micose.

[IV Lâmina 09](#)

IV-09

Uma mulher de 60 anos com lesões granulomatosas disseminadas foi submetida à biópsia das lesões para diagnóstico. O exame micológico direto mostrou estruturas sugestivas de micose e a cultura em ágar Sabouraud e Mycosel isolou colônia filamentosa branca. A cultura em ágar BHI à 37°C ajudou na confirmação do agente etiológico, que na micromorfologia mostrava as mesmas estruturas observadas no exame direto (lâmina 10).

[IV Lâmina 10](#)**IV-10**

Jovem de 23 anos, natural de Oeiras – Piauí, agricultor e caçador de animais silvestres (como onça, capivara, tatu etc.), apresentou lesão abscedada no pescoço. O exame direto do material obtido por biópsia demonstrou presença de estruturas de difícil diagnóstico (lâmina 11), que o micologista teve necessidade de recorrer a outros colegas do Instituto Oswaldo Cruz, RJ, para diagnosticar. A cultura em ágar Sabouraud e Mycosel isolou uma colônia filamentosa algodoadosa branca e reverso castanho, que cresceu em menos de dez dias nos dois meios. A microscopia da cultura mostrou presença de hifas septadas hialinas e artroconídios. Realizada inoculação no peritônio de camundongo, que após um mês foi sacrificado e no exame micológico direto dos gânglios peritoneais mostrou a mesma estrutura do exame direto do paciente.

[IV Lâmina 11](#)**IV-11**

FSS, 17 anos, branca, apresentou lesão na região cervical. O exame micológico direto do material, obtida por biópsia, diagnosticou a doença (lâmina 12). As culturas em ágar Sabouraud e Mycosel isolaram fungo filamentosos algodoados branco, com rachaduras na superfície e reverso castanho. A cultura em ágar BHI incubada 20 dias na estufa a 36° C isolou colônias leveduriformes, cor bege, pregueadas e reverso incolor.

[IV Lâmina 12](#)**IV-12**

Um paciente de 55 anos de idade, sexo masculino, apresentava sinais de meningite e era portador de síndrome de imunodeficiência adquirida. Na internação apresentava febre, alteração mental, pancitopenia, esplenomegalia e elevação sorológica desidrogenase láctica (3601 U/L) e ferritina (>10(6) ng/mL). O exame micológico do líquido com nanquim foi negativo e a cultura em ágar Mycosel isolou um fungo filamentoso após 40 dias em temperatura ambiente. A biópsia hepática corada pela Hematoxilina-Eosina mostrou estruturas sugestivas de uma micose (lâmina 13). Iniciou-se tratamento com anfotericina B, mas o paciente veio a falecer no 25o dia de hospitalização.

[IV Lâmina 13](#)

IV-13

BGW, 45 anos, norte-americano, branco, empresário, trabalhando numa empresa multinacional no Brasil, procurou consultório de dermatologia para tratamento de lesões cutâneas granulomatosas, algumas com aspecto verrucoso e ulceradas na face e braço direito. O RX de tórax mostrava infiltrações na base direita. O PPD foi de 9 mm. O BAAR da secreção pulmonar foi negativo. A biopsia da lesão da face e braço foi enviada para o laboratório de micologia e patologia. O exame direto micológico e cultura foram positivos para fungo. A colônia na temperatura ambiente (21 dias de crescimento) era filamentosa algodonosa branca e à temperatura de 37°C era leveduriforme. O exame histopatológico corado pelo HE confirmou a hipótese do dermatologista.

[IV Lâmina 14](#)

5ª. Apresentação Interativa

As lâminas estão numeradas de V-1 a V-28. Os diagnósticos e os comentários após análise dos casos clínicos, são encontrados no livro de respostas.

Exercício interativo V

V-01

MSB, 35 anos, masculino, trabalhando em instalação de ar condicionado, apresentou sintomatologia de pneumopatia, com febre, expectoração amarelada mucoide e dor pleural. O exame radiológico de tórax mostrou imagem hipotransparente no ápice direito. Foi coletada a secreção pulmonar e enviada ao laboratório. O exame do escarro corado com Gram mostrou estruturas arredondadas gemulantes, sugestiva de uma micose pulmonar e o exame histopatológico corado pelo PAS e Alcian blue caracterizou melhor o agente etiológico (lâmina 01). A cultura em ágar de Sabouraud isolou colônia leveduriforme relacionada ao agente etiológico. Não houve crescimento de microrganismos no ágar Mycosel.

[V Lâmina 01](#)

V-02

HER, branco, 34 anos, em tratamento de leucemia no Hospital de Hematologia, apresentou lesão tumoral no braço direito após ferimento com pedaço de madeira há 1 mês. Realizado uma biópsia para diagnóstico. O exame micológico direto e a histopatologia mostraram hifas septadas hialinas. A cultura isolou o agente etiológico – micromorfologia da colônia (lâmina 02).

[V Lâmina 02](#)

V-03

Jovem, estudante apresentava uma otite no ouvido esquerdo, que surgiu após ter praticado natação. O exame micológico direto da secreção mostrou presença de numerosas hifas septadas hialinas. A cultura em ágar Sabouraud permitiu identificar o agente etiológico após a micromorfologia da colônia (lâmina 03).

[V Lâmina 03](#)

V-04

Mulher, 37 anos, doméstica, apresentava lesão subungueal no hálux direito. Foi realizada uma biópsia da unha e o exame histopatológico corado pelo PAS esclareceu a doença e o agente etiológico (lâminas 019 A e B).

[V Lâmina 04](#)

V-05

GES, 45 anos, trabalhador rural, branco, apresentou alteração na unha do pé de difícil diagnóstico. O exame micológico do raspado subungueal foi negativo em várias ocasiões por dermatofitose. Foi submetido a biópsia da unha e o exame histopatológico corado pelo PAS esclareceu o diagnóstico (lâmina 05).

[V Lâmina 05](#)

V-06

FCO, 23 anos, estudante, procurou serviço especializado do Hospital Santa Casa da Misericórdia, RJ, para tratamento de pneumopatia. O PPD foi de 14 mm. O exame radiológico mostrava imagem de hipotransparência no lobo superior direito. Foi realizada biópsia do tecido pulmonar através de broncoscopia e o exame histopatológico corado pelo PAS diagnosticou a doença (lâmina 06). A cultura em ágar de Sabouraud permitiu o isolamento de colônia leveduriforme.

[V Lâmina 06](#)

V-07

Paciente jovem, branco, usuário de drogas injetáveis, foi internado em serviço especializado para tratamento da dependência física e psicológica das drogas. No exame físico de admissão foram observadas lesões cutâneas sugestivas de molusco contagioso. Foi realizada uma punção do líquido e biópsia da lesão cutânea, os materiais foram enviados ao laboratório de patologia em formol 10% e outra parte dos materiais no soro fisiológico ao laboratório de micologia. O exame micológico direto mostrou presença de estruturas leveduriformes. A cultura em ágar Sabouraud isolou o agente etiológico. A cultura em ágar Mycosel foi negativa para fungo. O paciente foi tratado com anfotericina B durante um mês, apresentando melhoras das lesões cutâneas.

[V Lâmina 07](#)

V-08

MDB, 56 anos, natural RJ, procurou serviço de neurologia devido à cefaleia de longa data. A tomografia de crânio mostrou lesão tumoral na base do cérebro. Foi submetido a cirurgia para retirada da lesão e o material enviado para exame patológico. O exame histopatológico do tecido corado pelo HE ajudou no diagnóstico da doença (lâmina 08). A cultura em ágar Sabouraud e Mycosel não foi realizada devido o material ter sido enviado em frasco com formol. Assim, não foi possível esclarecer o agente etiológico.

[V Lâmina 08](#)

V-09

Uma paciente adulta de 28 anos, com diabetes tipo I, internada no CTI de um hospital da zona oeste do Rio de Janeiro para tratamento de coma diabetes, apresentou piora do quadro clínico com lesões necróticas do tecido da face que se estendiam a mucosa do nariz e palato. Foi biopsiada a lesão da face e palato e o material colocado num frasco com soro fisiológico e outro com formol a 10%, em seguida foram enviados ao laboratório de micologia e histopatologia. O exame micológico direto (lâmina 09) e histopatológico corado pelo Grocott (lâmina 10) foi diagnóstico. A cultura em ágar Sabouraud permitiu o crescimento do microrganismo em uma semana. A micromorfologia da colônia identificou o agente etiológico (lâmina 11). A paciente foi ao óbito cinco dias após a coleta do material.

[V Lâmina 09](#)

[V Lâmina 10](#)

[V Lâmina 11](#)

V-10

Um grupo de pesquisadores preocupados com as micotoxinas produzidas por espécies de fungos filamentosos e a intoxicação causada por esses agentes denominada de micotoxicose, realizaram uma pesquisa em plantas medicinais, condimentares e aromáticas utilizadas mundialmente como fitoterápicos, na preparação de chás e como aromatizantes e temperos na culinária. Nas análises das amostras comercializadas como sachês embalados identificaram-se, pelo método da infusão, 8 tipos de fungos (a maioria produtora de micotoxinas), sendo uma das espécies representada pela micromorfologia da colônia (lâmina 12).

Portanto, este estudo revela que não existem critérios de qualidade nas preparações das plantas medicinais, condimentares e aromáticas comercializadas.

[V Lâmina 12](#)

V- 11

Uma senhora de 60 anos, procurou serviço médico para diagnóstico de granulomas e abscessos com saída de secreção gelatinosa das lesões nos braços e tronco. Foi realizada biópsia e o material enviado para patologia e laboratório de micologia. O exame micológico direto e histopatológico corado pelo HE (lâmina 13) diagnosticou uma micose. A cultura em ágar Sabouraud foi positiva para fungo leveduriforme e o ágar Mycosel foi negativo.

[V Lâmina 13](#)

V-12

Paciente de 71 anos, feminina, branca, imunodeprimida, neutropênica, internada na UTI, apresentou lesão nodular com halo purpúrico no membro inferior direito e outra lesão tumoral ulcerada na região malar direita, que evoluíram em 20 dias. Foi realizada biópsia das lesões para diagnóstico. No exame micológico direto e histopatológico do tecido foram observadas presença de hifas contínuas com ramificação em ângulo reto e esporos (conídios) de outro fungo contaminante. Na cultura em ágar Sabouraud e Mycosel cresceu rapidamente, em três dias, o agente etiológico responsável pela doença (lâmina 14). Houve também isolamento de um segundo fungo (*Penicillium* sp.) que foi considerado contaminante externo e não o agente etiológico da doença.

[V Lâmina 14](#)

V-13

Paciente B.A., de 40 anos de idade, sexo masculino, residente em MG, foi internado no Hospital Geral em 31/03/2004 por apresentar febre e cefaleia frontoparietal de dois dias de evolução. Três semanas antes de sua internação foi feito estudo sorológico para HIV que resultou positivo. Referiu astenia e perda de peso de 10 kg nos últimos dois meses e odinofagia (dor a deglutição) nas duas semanas antes da internação. O exame físico mostrou um paciente emagrecido, com a pele pálida, lúcido, orientado no tempo e espaço. Sinais vitais normais e temperatura axilar 38,3o C. Encontraram-se os seguintes achados clínicos: uma lesão vegetante de 3x4 mm de diâmetro na face, adenomegalias cervicais, duras e não aderidas a planos superficiais nem profundos, hepatomegalia, esplenomegalia, provável onicomicoses distal subungueal universal de ambos os pés e sinais compatíveis com tinea pedis crônica escamosa bilateral.

O estudo histopatológico da lesão da mucosa faríngea apresentou resposta inflamatória com presença de estruturas sugestivas de micose (lâmina 15). O exame micológico direto e cultura em ágar Sabouraud 2% foram positivos para fungo filamentosos (lâmina 16). O exame micológico foi repetido confirmando a agente etiológico.

[V Lâmina 15](#)

[V Lâmina 16](#)

V-14

Paciente SSS, sexo feminino, 30 anos de idade, portador de imunodeficiência congênita apresentou lesão granulomatosa da face. O RX da face evidenciou comprometimento de seios da face. O estudo micológico da biópsia permitiu o diagnóstico da doença. O exame histopatológico corado pelo Grocott e a cultura diagnosticaram a doença. A micromorfologia da colônia identificou o agente etiológico (lâmina 17).

[V Lâmina 17](#)

V-15

Paciente de 20 anos, natural dos EE. UU, diagnosticado há 6 anos atrás com enfermidade de Crohn comprometendo a região ileocólica, alérgico a tetraciclina e a sulfamidas. Viajou ao Brasil num intercâmbio cultural. Recebia tratamento com corticóide (prednisona na dose de 15 mg/dia), mercaptopurina. Três semanas antes da internação apresentou piora da doença de Crohn que necessitou internação hospitalar e aumento da dose de corticóide (60 mg/dia por via intravenosa), com isto, a enfermidade inflamatória intestinal pôde ser controlada e foi dada alta. Uma semana depois apareceu um quadro clínico com semiologia respiratória em forma de tosse com expectoração muco purulenta, hemoptise, dor torácica de características pleurítica no hemitórax direito e sensação de dispnéia. O exame físico geral era bom, pressão arterial de 120/80 mmHg, temperatura de 37,8°C, saturação de oxigênio basal de 98%, sem lesões cutâneas nem linfadenopatias. Ausculta cardíaca normal e a respiratória só mostrou crepitações nos campos médios. Abdome normal. A velocidade de sedimentação de 115 mm/h, proteína C reativa de 261mg/L e fibrinogênio de 703mg/dL. A radiografia de tórax mostrou imagens alveolares arredondadas, de consolidação parenquimatosa e nodular localizadas no lóbulo pulmonar direito, com algumas cavidades (fig. 1 e 2). A pesquisa de antígeno de *Cryptococcus* e antígeno galactomanano (Ag-GM) de *Aspergillus* no sangue foram negativos. Havia linfopenia de 712 células/dL com linfócitos CD+4 de 260 células/dL (36%). A ecografia abdominal foi normal. Foi realizada uma fibrobroncoscopia com lavado broncoalveolar, resultando em exame micológico positivo para fungo (lâmina 18 – exame direto de biópsia clarificado com soda 20% - e lâmina 19 – micromorfologia da colônia). Apresentou melhora clínica e radiológica com uso de voriconazol

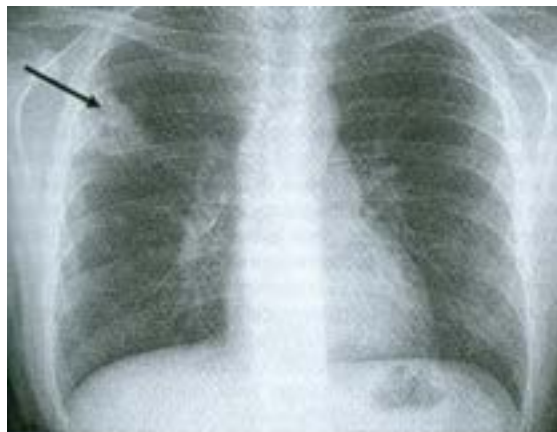


Figura 1. Raio X de tórax: infiltrados pulmonares alveolares de morfologia nodular no hemitórax direito, tendo cavitação no seu interior (seta).

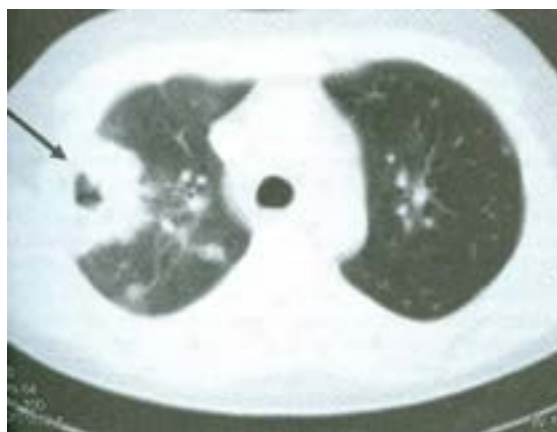


Figura 2. Tomografia computadorizada de tórax: múltiplas lesões nodulares bilaterais, tendo uma cavitação no interior (seta).

[V Lâmina 18](#)[V Lâmina 19](#)**V-16**

Um paciente 73 de idade com deficiência orgânica de prótese valvular mitral, que apresentava insuficiência severa, foi internado no Hospital para uma substituição da prótese da válvula. O paciente era portador de DPOC severa, tratado com broncodilatores e corticosteróides, e estenose mitral de longa duração. Há 23 anos atrás foi submetido a cirurgia com substituição da válvula mitral por uma prótese valvular mecânica. Na admissão no hospital, o paciente apresentava cardiopatia isquêmica silenciosa e hipertensão pulmonar moderada. A contração ventricular esquerda era normal (> 59). Um ecocardiograma revelou a presença de uma massa compatível com um trombo de 15 mm x 7 mm na região auricular. Dentro das primeiras 72 h pós-operatória desenvolveu insuficiência renal aguda de origens múltiplas com oligúria (< 0.5 ml/kg h) e elevação da creatinina (máximo 2.35 mg/100 ml), ao mesmo tempo ele apresentou com insuficiência respiratória com edema pulmonar agudo, e um pneumotórax bilateral, provavelmente relacionado a um fistule de broncopleurale e atelectasia esquerda volumosa. Uma traqueotomia foi executada no décimo quinto dia pós-operatório. Devido a uma suspeita de endocardite pré-operatória causada por um trombo da válvula, o paciente foi tratado com vancomicina e gentamicina. Depois da operação a gentamicina foi suspensa devido a sua nefrotoxicidade. No exame histológico do trombo de prótese mitral retirada um fungo filamentosso septado foi observado (Fig. 3). Repetidas culturas daquele material em ágar Sabouraud glicose permitiram o crescimento de um mesmo agente etiológico (lâmina 20). Tratamento antibiótico foi suspenso e caspofungin foi administrado i.v. durante cinco dias e substituído por voriconazole. Culturas de sangue foram negativas.

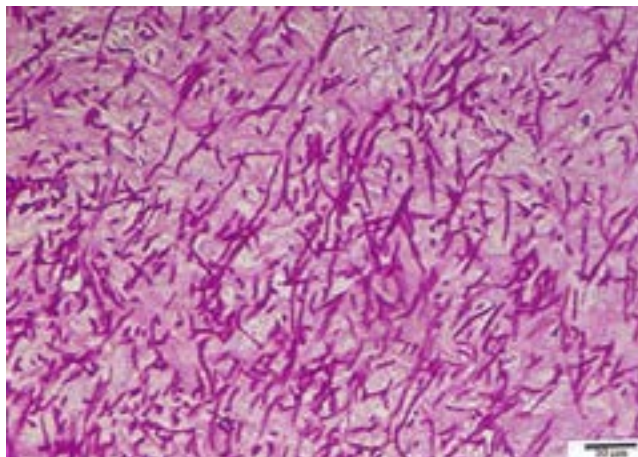


Figura 3. Trombo da válvula mitral corado com PAS, mostrando hifa septada hialina.

[V Lâmina 20](#)

V-17

Um paciente oncohematológico apresentava febre persistente que não respondia ao tratamento antibacteriano. Apresentava lesões cutâneas maculopapulares disseminadas. Na biópsia das lesões cutâneas e líquido peritoneal (lâmina 21, contrastado com nigrosina) foram observadas estruturas fúngicas e a cultura permitiu o isolamento do agente etiológico (lâmina 22). O paciente foi ao óbito devido a um choque séptico.

[V Lâmina 21](#)

[V Lâmina 22](#)

V-18

Um paciente apresentou uma infecção intracardíaca pós-operatória fatal ao longo da linha de sutura após a implantação da válvula aórtica. Embora a própria válvula permanecesse asséptica, havia um aneurisma. O exame micológico do material obtido por biópsia (lâmina 23) foi importante no esclarecimento do diagnóstico. A cultura em ágar Sabouraud e a micromorfologia ajudaram na identificação do agente etiológico (lâmina 24).

[V Lâmina 23](#)

[V Lâmina 24](#)

V-19

Homem de 74 anos, com antecedentes de bronquites crônicas de longa duração tratada com corticóides inalados, foi atendido num serviço de urgência por dor súbita acompanhada de perda da visão no olho direito. Internado com suspeita de infecção herpética se iniciou tratamento antiviral. Dois dias depois apresentou cefaléia hemicraniana direita. Submetido a uma exploração ocular devido ao aumento da pressão intra-ocular, retirou-se uma amostra do humor vítreo para estudo microbiológico. Neste material foi observado presença de hifas mediante exame direto (branco de calcofluor), sendo aplicado anfotericina B intravítreo. No décimo dia de hospitalização se isolou em cultivo um fungo leveduriforme que se identificou pelo aspecto macroscópico da colônia e por suas características microscópicas (lâmina 25).

[V Lâmina 25](#)

V-20

Paciente de 67 anos, masculino, em tratamento de linfoma de Hodgkin com quimioterapia, apresentou febre de origem desconhecida e granulocitopenia. No exame físico o paciente apresentava lesões cutâneas maculopapulares formando um exantema eritematoso sobre o tronco e as extremidades (Fig. 4). As biópsias dessas lesões, histopatologicamente, revelaram hifas, artroconídios e blastoconídios invadindo os vasos sanguíneos da derme (Fig.5). Na radiografia de tórax foi observado condensação lobar. O exame micológico do material coletado por biópsia da pele ajudou a diagnosticar a doença. A cultura foi realizada no ágar Sabouraud com cloranfenicol e ágar Sabouraud com cloranfenicol e ciclohexamida, o crescimento do fungo só foi possível no primeiro meio. Micromorfologia da colônia em ágar Sabouraud (lâmina 26).

Atenção: a cultura deve ser feita no “ágar Sabouraud com cloranfenicol” ou acrescentar no frasco uma gota de cloranfenicol, homogeneizar e então fazer a cultura no “ágar Sabourud”.

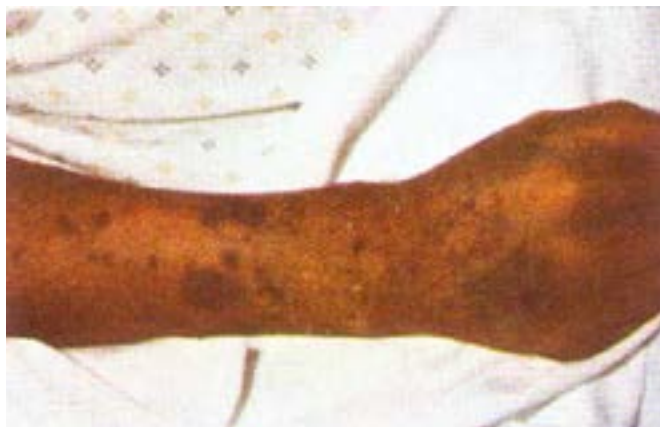

Figura 4. Lesões cutâneas maculopapulares hemorrágicas e eritematosas endurecidas localizadas no braço do paciente.

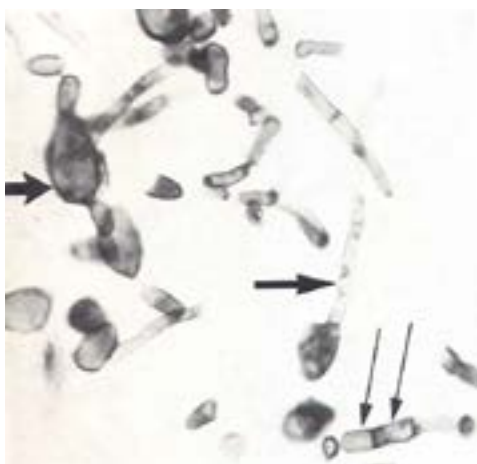


Figura 5. A biópsia de uma dessas lesões cutâneas demonstrou blastoconídios (seta grossa), hifas (seta fina) e artroconídios (setas mais finas) invadindo a derme papilar (corante de prata metenâmica de Gomori, imersão em óleo, aumento de 1000X).

[V Lâmina 26](#)

V-21

Paciente, branca, 57 anos, com diabetes, foi internada no CTI em estado de coma e apresentava lesão necrótica na hemiface direita com saída de secreção escura pelo orifício nasal. O material retirado por biópsia da face e as secreções coletadas do nariz e da lesão ulcerada do palato mostraram presença de estruturas fúngicas (lâmina 27). As culturas dos materiais em ágar Sabouraud isolaram o agente etiológico e a micromorfologia da colônia identificou o fungo (lâmina 28).

[V Lâmina 27](#)

[V Lâmina 28](#)

6^a. Apresentação Interativa

As lâminas estão numeradas de VI-1 a VI-19. Os diagnósticos e os comentários após análise dos casos clínicos, são encontrados no livro de respostas.

Exercício interativo VI – Interface

VI-01

Uma jovem com lesão ulcerada no braço direito com um mês de evolução procurou serviço de dermatologia. O médico biopsiou a lesão e enviou uma parte do material, em soro fisiológico, para o laboratório de microbiologia e outra parte, conservado em formol a 10%, para a patologia. O exame micológico direto e histopatológico corado pelo PAS (lâmina 01) evidenciou a mesma estrutura. A cultura em ágar Sabouraud isolou colônia leveduriforme lisa, de cor bege e reverso incolor. A microscopia da colônia mostrou a mesma estrutura do exame micológico direto e histopatológico (lâmina 02). O tratamento com itraconazol foi utilizado, com boa melhora clínica e cicatrização da lesão.

[VI Lâmina 01](#)

[VI Lâmina 02](#)

VI-02

Paciente de 54 anos, agricultor, foi internado no hospital geral com pneumopatia e lesões cutâneas tipo granulomas. A biópsia da lesão cutânea foi enviada para exame histopatológico e pesquisa de microrganismos. O exame histopatológico corado pela HE e GMS (lâmina 03 e 04) demonstraram microrganismos e a cultura em ágar Sabouraud isolou fungo filamentosos. Realizada inoculação no testículo do hamsters foi obtida a mesma estrutura observada no paciente.

[VI Lâmina 03](#)

[VI Lâmina 04](#)

VI-03

Caso 06 – Paciente de 25 anos, procurou dermatologista devido a tumoração no braço direito há dois meses. A lesão era dolorosa, com edema, eritema, várias fistulas e a secreção que saía da fistulas continha pequenos grânulos. O médico realizou uma biópsia da lesão tumoral para diagnóstico. O exame histopatológico corado pelo HE e GMS (lâmina 05 e 06) mostraram estruturas com aspecto de grãos. A cultura em ágar Sabouraud isolou colônia de *Staphylococcus aureus*.

[VI Lâmina 05](#)

[VI Lâmina 06](#)**VI-04**

RCO, 23 anos, estudante, lutador de artes marciais, procurou o dermatologista devido a lesão eritematosa, circunscrita e pruriginosa na região genital. O material coletado por raspado e retirada dos pelos desta região permitiu o diagnóstico de dermatofitose por *Epidermophyton floccosum*, pedra branca por *Trichosporon cutaneum* nos pelos genitais e uma terceira dermatopatologia (lâmina 07).

[VI Lâmina 07](#)**VI-05**

EDR, 40 anos, metalúrgico, branco, procurou médico generalista no CMS Dr. Eduardo Vilhena Leite, Pílares, RJ, para tratamento de manchas esbranquiçadas no dorso e outras avermelhadas, com sensação de formigamento em algumas das lesões, que surgiram a mais de um mês. Negava prurido e problema semelhante na família. Fazia tratamento de hipertensão arterial e diabetes tipo II com Losartana 50 mg, Anlodipina 5 mg, Metformina 850 mg regularmente. O exame físico mostrou além das lesões relatadas pelo paciente, lesão ulcerada na perna e nódulos, que o médico relacionou com problemas vasculares, PA 130x85 mmHg e glicemia capilar 100 mg%. O médico raspou a lesão com duas lâminas de vidro e enviou ao laboratório para pesquisa de fungos. O exame micológico direto mostrou presença de dois a cinco blastoconídios por campo e a cultura em ágar Mycosel acrescido com azeite de oliva isolou colônia de *Malassezia globosa*. Como ainda havia dúvida da patologia, o médico orientou o paciente para biópsia da lesão e exame histopatológico. O médico teve acesso à lâmina da histopatológica, mas não soube dar o diagnóstico da doença.

Com estas informações e com exame histopatológico da lâmina 08 você seria capaz de ajudar no diagnóstico.

[VI Lâmina 08](#)**VI-06**

JPO, 55 anos, agricultor, natural de MG, transplantado renal, apresentou nódulos nos membros inferiores, dolorosos, hiperemiados e com diâmetro de 3 a 4 cm. Em dois, estavam presentes ulcerações profundas e não foi observada febre, estando o restante do exame físico normal. O paciente relatava ter entrado em contato com morcegos que viviam numa caverna na fazenda onde trabalhava. Foram providenciadas biópsias (de planos superficiais e profundos) das lesões e respectivo exame micológico e histopatológico. O exame histopatológico de uma delas evidenciou intenso componente inflamatório no derma, constituído por linfócitos, plasmócitos e numerosos macrófagos; além disso, verificaram-se formas arredondadas no interstício ou no citoplasma de células musculares, mediante coloração pelos métodos de Giemsa e da hematoxilina-eosina (lâmina 09 e 10). O exame micológico direto clarificado com soda 20% foi negativo e a cultura em ágar Sabouraud e Mycosel isolou um fungo filamentosos algodonoso branco que não cresceu à 37°C (sem reversão), sendo considerado um contaminante. Qual sua hipótese de diagnóstico?

[VI Lâmina 09](#)

VI Lâmina 10

VI-07

JAO, 20 anos, feminina, procurou dermatologista devido ao surgimento de lesão hipocrômica única na região cervical. O exame micológico direto mostrou raras estruturas arredondas gemulantes com colarete. A cultura em ágar Mycosel acrescido de azeite à temperatura de 35°C isolou colônia leveduriforme bege, que na micro-morfologia mostrou as mesmas estruturas do exame direto. Foi realizada uma biópsia da lesão e a histopatologia (lâmina 11) esclareceu o diagnóstico.

VI Lâmina 11

VI-08

CCO. 56 anos, feminina, dona de casa, procurou serviço de dermatologia por apresentar lesões pruriginosas em várias partes do corpo. As lesões eram eritematosas com seropápulas. Nesta ocasião a paciente capturou um inseto que estava em sua cama. O médico enviou o inseto para o laboratório para melhor estudo, que após o laudo diagnosticou a doença.

VI Lâmina 12

VI-09

CCO, feminina, 4 anos, foi levada por sua mãe ao dermatologista devido a presença de nódulos no cabelo. A mãe relatou que os nódulos ficavam mais evidentes após o cabelo ser lavado. O médico retirou alguns fios de cabelo que após exame direto micológico foi diagnosticado a patologia apresentada pela criança.

VI Lâmina 13

VI-10

Uma criança de 7 anos, sexo feminino, branca, foi encaminhada ao dermatologista pediátrico para esclarecimento de nódulos no cabelo e prurido no couro cabeludo. Ao exame dermatológico a criança apresentava pápulas pruriginosas no pescoço. O exame direto micológico do pelo esclareceu o diagnóstico.

VI Lâmina 14

VI-11

WSR, 34 anos, masculino, natural da Bahia, trabalhador em construção civil, procurou o serviço de dermatologia com queixa de lesão pruriginosa no abdome e braço esquerdo. O dermatologista no exame observou lesões eritematosas com algumas crostas, pápulas eritematosas e vesículas, solicitou exame micológico do raspado cutâneo das lesões. O exame direto clarificado com soda foi negativo para fungo (lâmina 15). A cultura em ágar Sabouraud e Mycosel após 15 dias foi negativa para fungo.

[VI Lâmina 15](#)

BIBLIOGRAFIA

- Lacaz, CS. et al. Guia de Identificação Fungos, Actinomicetos e Algas. São Paulo: Savier1998.
- Lacaz, CS. et al. Tratado de Micologia Médica. São Paulo: Savier, 2002.
- Murray PR, Rosenthal KS, Pfaller MA: Microbiologia Médica. Rio de Janeiro: Elsevier, Ed 5, 2006.
- Sidrim JJC, Rocha MFG: Micologia Médica à luz de autores contemporâneos.Guanabara Koogan, 2004.
- Tortora G.J., Funke B.R., Case C.L. Microbiologia. Artmed Editora, 2005.

