

**MICOLOGIA MÉDICA
AO MICROSCÓPIO**

Volume II

2015

Micologia Médica ao Microscópio

Fungos e outros microrganismos de interesse no diagnóstico micológico

Jeferson Carvalhaes de Oliveira

Técnica de Microscopia Digital

Janaina Abreu de Oliveira

Direitos Reservados

Nenhuma parte pode ser duplicada ou reproduzida sem expressa autorização do Autor e Editor

Colaboração

Controllab

Micologia Médica ao Microscópio / Jeferson Carvalhaes de Oliveira / Rio de Janeiro / RJ: 2015.

1. Actinomicetos 2. Algas 3. Fungos 4. Micologia médica I. Oliveira, Jeferson Carvalhaes de, 2015.

Índice para catálogo sistemático:

1. Micologia médica

Introdução

Durante muitos anos, a micologia teve pouca expressão na área médica. Com o passar do tempo, as infecções fúngicas vêm se tornando cada dia mais frequente e isto se deve a vários fatores como: a utilização de terapias imunossupressoras, deixando o organismo mais susceptível, além do surgimento da AIDS, fazendo com que fungos até então considerados sapróbios passem a ser visto como elementos potencialmente patogênicos, capazes de produzir os mais variados processos patológicos enquadrados no grupo das micoses oportunistas.

Além disto, em relação à etiologia das micoses, observamos que alguns de seus agentes etiológicos são limitados a determinadas áreas do globo. Havendo casos, no entanto, de agentes que sofrem variação quanto à incidência com o decorrer do tempo, e, isto se deve a fatores ecológicos, socioeconômicos, culturais, terapêuticos e, ainda, podem estar relacionados a migrações populacionais e convívio dos indivíduos com animais domésticos.

Como podemos observar existem muitas abordagens possíveis a respeito das infecções fúngicas e, nos dias de hoje, as formas de se olhar estas questões tornam o trabalho em micologia apaixonante, despertando a necessidade de discutir diversos aspectos, principalmente aqueles relacionados à epidemiologia/ecologia e descoberta de fungos emergentes relacionados ou não, a uma depressão do organismo, razão pela qual realizamos este trabalho de diagnóstico micológico de modo a atender a demanda de profissionais graduados que desejam ampliar seus conhecimentos neste campo.

O material utilizado para a realização desse livro foi o microscópio “Olympus BX61VS” e a câmera digital “Allied”. A técnica que colaborou com a realização do livro foi Janaína e também todo o grupo de técnicos da Controllab, sem eles esse trabalho não seria possível.

No diagnóstico micológico o exame direto é a lâmina mais difícil de visualizar as estruturas fúngicas, no escaneamento desde material também isto é observado, por isso, orientamos que no uso desde material o observador tenha paciência no diagnóstico dos exames diretos.

Observação: Sugerimos que os profissionais que estiverem iniciando no estudo dos fungos utilizem primeiro o livro “Caixa Virtual de Lâminas de Micologia Médica” (Volume I) para aprenderem a descrever as estruturas observadas nas lâminas.

Apresentação

As lâminas utilizadas em microscopia digital foram as mesmas da microscopia óptica, que foram escaneadas em um microscópio acoplado a um sistema computadorizado de fotografia digital que fotografa cada um dos campos microscópicos e depois junta as imagens por meio de software, obtendo assim uma imagem da lâmina inteira na ampliação escolhida. No momento da exibição da imagem há necessidade de um software específico que monta a imagem a partir de diversas pequenas imagens armazenadas no servidor. Na tela do computador, através de um link, aparece a lâmina (figura 01) que foi capturada e os elementos contidos na página. Na parte superior direita há um pequeno quadrado com a miniatura da imagem da lâmina, observa-se ainda um retângulo amarelo, que mostra qual área está ampliada na porção maior da tela, onde vemos a lâmina em estudo. À esquerda uma barra de zoom que permite ampliar (+) e reduzir (-) a imagem e uma barra de ferramentas na qual podemos ajustar o brilho e contraste da imagem, devendo ser sempre utilizada. Essa ferramenta permite que sejam feitos ajustes similares aos realizados no diafragma e no condensador de um microscópio ótico padrão. Este recurso deve ser ativado na barra de ferramentas, clicar em “aplicar” para adequar às definições ajustadas e “reset” para voltar à definição original. Recomendado para os navegadores **Chrome**. Esta imagem pode ser movimentada em qualquer direção, usando-se o cursor do mouse ou setas do teclado, e ampliada de 20 a 40x (representando as objetivas do microscópio – barra de zoom ou botão de rolagem do mouse). **Obs.: Usar somente o navegador Google Chrome.**

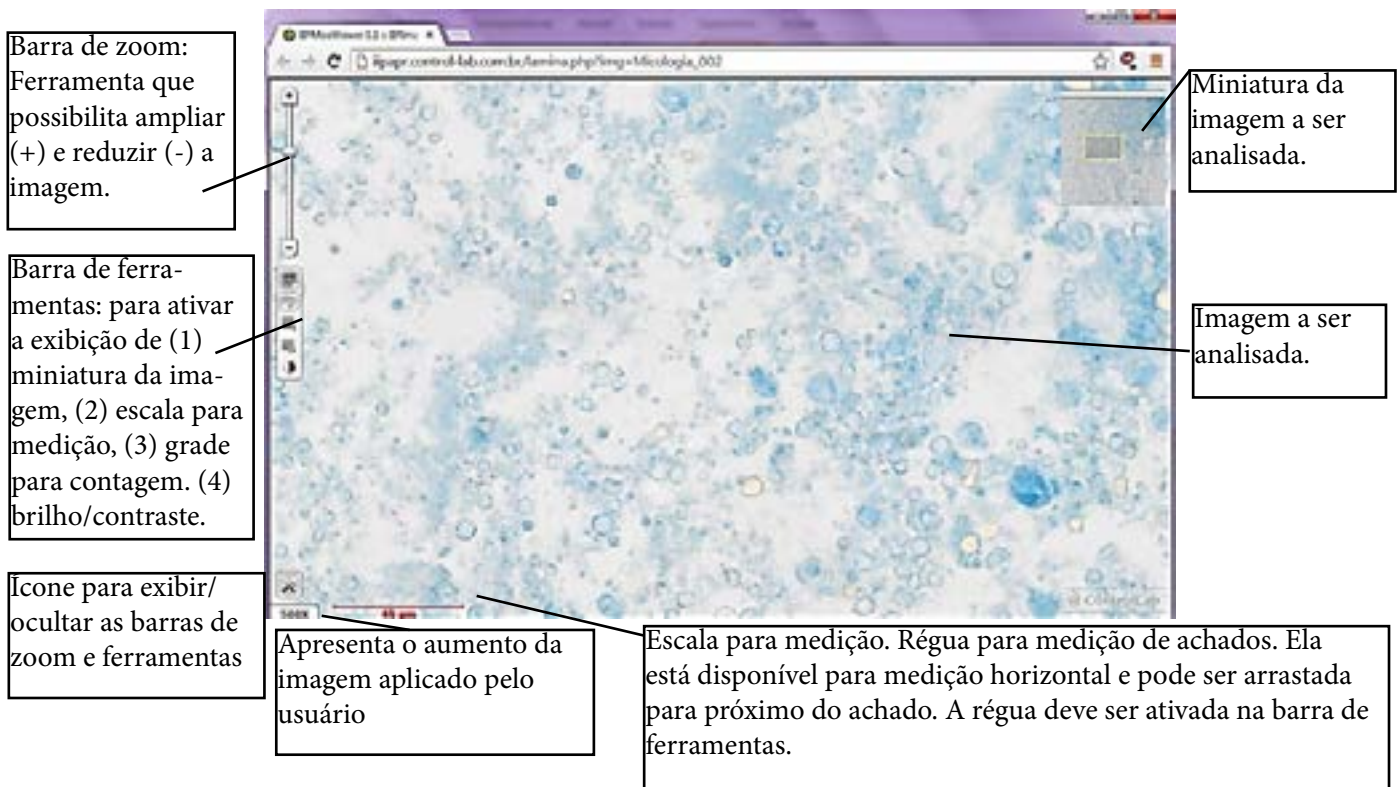


Figura 01 - Instrução de uso. Janela do documento.

Combo de Lâminas de Micologia

Conteúdo

Lâminas escaneadas Clicar na “Lâmina” com o mouse

Micoses Superficiais

1- Pitiríase versicolor - exame direto com fita duex	Lâmina 01
2- Pitiríase versicolor - exame direto	Lâmina 02
3- Pitiríase versicolor - exame direto com fita durex	Lâmina 03
4- Pitiríase versicolor - exame direto	Lâmina 04
5- Tinha negra - exame direto	Lâmina 05
6- Tinha negra - exame direto	Lâmina 06 A Lâmina 06B
7- <i>Hortaea werneckii</i>	Lâmina 07
8- <i>Hortaea werneckii</i>	Lâmina 08
9- <i>Hortaea werneckii</i>	Lâmina 09
10- <i>Hortaea werneckii</i>	Lâmina 10

11- Pedra branca - exame direto	<u>Lâmina 11</u>
12- <i>Trichosporon</i> sp. micromorfologia da colônia	<u>Lâmina 12</u>
13- <i>Trichosporon</i> sp. micromorfologia da colônia	<u>Lâmina 13</u>
14 - <i>Trichosporon</i> sp. micromorfologia da colônia	<u>Lâmina 14</u>
15- Pedra branca - exame direto	<u>Lâmina 15</u>
16- Pedra preta - exame direto	<u>Lâmina 16</u>
17- Pedra preta - exame direto	<u>Lâmina 17</u>
18- Pedra preta - exame direto	<u>Lâmina 18</u>
19- Pedra preta - exame direto	<u>Lâmina 19</u>
20- Tricomiose palmelina var. flava	<u>Lâmina 20</u>
21- Tricomiose palmelina var. nigra	<u>Lâmina 21</u>
22- Tricomiose palmelina var. flava	<u>Lâmina 22</u>

23- Eritrasma - exame direto corado pelo Giemsa [Lâmina 23](#)

24- Eritrasma - exame direto corado pelo Giemsa [Lâmina 24](#)

25- Eritrasma - exame direto corado pelo Giemsa [Lâmina 25](#)

26- Eritrasma - exame direto corado pelo Giemsa [Lâmina 26](#)

Micoses Cutâneas

27- Dermatofitose - exame direto [Lâmina 27](#)

28- Dermatofitose - exame direto [Lâmina 28](#)

29- Dermatofitose - exame direto [Lâmina 29](#)

30- Dermatofitose - Foliculite, biópsia, exame direto histopatológico corado pelo HE. [Lâmina 30 A](#)
[Lâmina 30 B](#)

31- Dermatofitose - Exame direto de unha corado pelo HE [Lâmina 31 A](#)
[Lâmina 31 B](#)

32- Dermatofitose - Exame direto de unha corado pelo HE [Lâmina 32 A](#)
[Lâmina 32 B](#)
[Lâmina 32 C](#)

33- Dermatofitose - Exame direto (biópsia de pele) corado pelo HE [Lâmina 33](#)

34- Dermatofitose - Exame direto (biópsia de pele) corado pelo PAS [Lâmina 34](#)

35- <i>Tinha capitis tonsurante endotrix</i> - exame direto	Lâmina 35
36- <i>Tinha capitis tonsurante endotrix</i> - exame direto	Lâmina 36
37- <i>Tinha capitis tonsurante endotrix</i> - exame direto	Lâmina 37
38 - <i>Tinha capitis tonsurante endotrix</i> - exame direto (biópsia) histopatológico corado pelo HE	Lâmina 38
39- <i>Tinha capitis tonsurante endotrix</i> - exame direto (biópsia) histopatológico corado pelo PAS	Lâmina 39
40- <i>Tinha capitis tonsurante ectotrix</i> - exame direto	Lâmina 40
41- <i>Trichophyton rubrum</i> - micromorfologia da colônia	Lâmina 41 A Lâmina 41 B Lâmina 41 C
42- <i>Trichophyton tonsurans</i> - micromorfologia da colônia	Lâmina 42 A Lâmina 42 B
43- <i>Trichophyton tonsurans</i> - micromorfologia da colônia	Lâmina 43
44- <i>Trichophyton tonsurans</i> - micromorfologia da colônia	Lâmina 44 A Lâmina 44 B
45- <i>Trichophyton mentagrophytes</i> - micromorfologia da colônia	Lâmina 45
46- <i>Trichophyton mentagrophytes</i> - micromorfologia da colônia	Lâmina 46
47- <i>T. mentagrophytes</i> - micromorfologia da colônia	Lâmina 47

- 48- *Trichophyton mentagrophytes* - micromorfologia da colônia [Lâmina 48](#)
- 49- *Trichophyton mentagrophytes* - micromorfologia da colônia - macroconídio [Lâmina 49](#)
- 50- *Trichophyton mentagrophytes* - micromorfologia da colônia - macroconídio [Lâmina 50](#)
- 51- *Trichophyton mentagrophytes* - micromorfologia da colônia - gavinha [Lâmina 51](#)
- 52- *Trichophyton mentagrophytes* - micromorfologia da colônia - gavinha [Lâmina 52](#)
- 53- *Trichophyton mentagrophytes* - teste de perfuração do pelo - perfuração positiva [Lâmina 53](#)
- 54- *Trichophyton mentagrophytes* - micromorfologia da colônia [Lâmina 54](#)
- 55- Dermatofitose - Exame direto (biópsia) histopatológico corado pelo PAS [Lâmina 55](#)
- 56- *Trichophyton mentagrophytes* - teste de perfuração do pelo - teste positivo [Lâmina 56](#)
- 57- *Trichophyton mentagrophytes* - micromorfologia da colônia - gavinha [Lâmina 57](#)
- 58- *Trichophyton mentagrophytes* - teste de perfuração do pelo - teste positivo [Lâmina 58](#)
- 59- *Trichophyton mentagrophytes* - Micromorfologia da colônia - macroconídio, microconídio e gavinha [Lâmina 59](#)

60- <i>T. schoenleinii</i> - micromorfologia da colônia	Lâmina 60
61- <i>Trichophyton schoenleinii</i> - micromorfologia da colônia	Lâmina 61
62- <i>Trichophyton schoenleinii</i> - micromorfologia da colônia	Lâmina 62
63- <i>Trichophyton schoenleinii</i> - micromorfologia da colônia	Lâmina 63
64- <i>Trichophyton schoenleinii</i> - micromorfologia da colônia	Lâmina 64
65- <i>Trichophyton schoenleinii</i> - micromorfologia da colônia	Lâmina 65
66- <i>Microsporum canis</i> - micromorfologia da colônia	Lâmina 66
67- <i>Microsporum canis</i> - micromorfologia da colônia	Lâmina 67
68- <i>Microsporum canis</i> - micromorfologia da colônia	Lâmina 68
69- <i>Microsporum canis</i> - micromorfologia da colônia	Lâmina 69
70- <i>Microsporum gypseum</i> - micromorfologia da colônia	Lâmina 70
71- <i>Microsporum gypseum</i> - micromorfologia da colônia	Lâmina 71
72- <i>Epidermophyton floccosum</i> - micromorfologia da colônia	Lâmina 72

73- <i>Epidermophyton floccosum</i> - micromorfologia da colônia	Lâmina 73
74- <i>Epidermophyton floccosum</i> - micromorfologia da colônia	Lâmina 74
75- Dermatofitose - Exame direto de raspado inguinal - isolado na cultura <i>Epidermophyton floccosum</i>	Lâmina 75
76- <i>Epidermophyton floccosum</i> - micromorfologia da colônia	Lâmina 76
77- <i>Candida albicans</i> - micromorfologia da colônia	Lâmina 77
78- <i>Candida albicans</i> - micromorfologia da colônia	Lâmina 78
79- <i>Candida albicans</i> - micromorfologia da colônia coloração com nigrosin	Lâmina 79
80- <i>Scytalidium dimidiatum</i> - micromorfologia da colônia. Atual <i>Neoscytalidium dimidiatum</i>	Lâmina 80
Micoses subcutâneas	
81- <i>Sporothrix schenckii</i> (atual <i>S. brasiliensis</i>) - micromorfologia da colônia	Lâmina 81
82- <i>Sporothrix schenckii</i> (atual <i>S. brasiliensis</i>) - micromorfologia da colônia	Lâmina 82
83- <i>Sporothrix schenckii</i> (atual <i>S. brasiliensis</i>) - micromorfologia da colônia	Lâmina 83 A Lâmina 83 B
84- Esporotricose - exame direto (biópsia) histopatológico corado pelo Grocott (<i>Sporothrix schenckii</i> (atual <i>S. brasiliensis</i>) - formas leveduriformes	Lâmina 84 A Lâmina 84 B

- 85- *Sporothrix schenckii* (atual *S. brasiliensis*) - micro-
morfologia da colônia [Lâmina 85](#)
- 86- *Sporothrix schenckii* (atual *S. brasiliensis*) - micro-
morfologia da colônia [Lâmina 86](#)
- 87- *Sporothrix schenckii* (atual *S. brasiliensis*) - micro-
morfologia da colônia [Lâmina 87](#)
- 88- *Sporothrix schenckii* (atual *S. brasiliensis*) - micro-
morfologia da colônia [Lâmina 88](#)
- 89- Esporotricose - exame direto (biópsia) histopa-
tológico corado pelo Grocott (*Sporothrix schenckii*
(atual *S. brasiliensis*) - formas leveduriformes [Lâmina 89](#)
- 90- Esporotricose - exame direto (biópsia) histopa-
tológico corado pelo Grocott (*Sporothrix schenckii*
(atual *S. brasiliensis*) - formas leveduriformes [Lâmina 90](#)
- 91- Micose de Jorge Lobo - *Lacazia loboi* - exame
direto (biópsia) histopatológico corado pelo Alcian
blue e PAS [Lâmina 91](#)
- 92- Micose de Jorge Lobo - *Lacazia loboi* - exame
direto (biópsia) histopatológico corado pelo HE [Lâmina 92](#)
- 93- Micose de Jorge Lobo - *Lacazia loboi* - exame
direto (biópsia) histopatológico corado pelo HE [Lâmina 93](#)
- 94- Micose de Jorge Lobo - *Lacazia loboi* - exame
direto (biópsia) histopatológico corado pelo Grocott [Lâmina 94](#)
- 95- Micose de Jorge Lobo - *Lacazia loboi* - exame
direto (biópsia) histopatológico corado pelo PAS [Lâmina 95](#)
- 96- Micose de Jorge Lobo - *Lacazia loboi* - exame
direto (biópsia) histopatológico corado pelo Grocott [Lâmina 96](#)

- 97- Micose de Jorge Lobo - *Lacazia loboi* - exame direto (biópsia) histopatológico corado pelo HE [Lâmina 97](#)
- 98- Micose de Jorge Lobo - *Lacazia loboi* - exame direto (biópsia) histopatológico corado pelo Grocott [Lâmina 98](#)
- 99- Micose de Jorge Lobo - *Lacazia loboi* - exame direto (biópsia) histopatológico corado pelo Alcian blue [Lâmina 99](#)
- 100- Micose de Jorge Lobo - *Lacazia loboi* - exame direto (biópsia) histopatológico corado pelo Alcian blue [Lâmina 100](#)
- 101- Rinosporidiose - *Rhinosporidium seberi* - exame direto (biópsia) histopatológico corado pelo HE [Lâmina 101](#)
- 102- Rinosporidiose - *Rhinosporidium seberi* - exame direto (biópsia) histopatológico corado pelo HE [Lâmina 102](#)
- 103- Rinosporidiose - *Rhinosporidium seberi* - exame direto (biópsia) histopatológico corado pelo HE [Lâmina 103](#)
- 104- Rinosporidiose - *Rhinosporidium seberi* - exame direto (biópsia) histopatológico corado pelo HE [Lâmina 104](#)
- 105- Rinosporidiose - *Rhinosporidium seberi* - exame direto (biópsia) histopatológico corado pelo HE [Lâmina 105](#)
- 106- Cromomicose - exame direto (biópsia) histopatológico corado pelo HE [Lâmina 106](#)
- 107- Cromomicose - exame direto (biópsia) clarificado com soda 20% [Lâmina 107](#)
- 108- Cromomicose - exame direto (biópsia) histopatológico corado pelo HE [Lâmina 108](#)

109- Cromomicose - exame direto (biópsia) histopatológico corado pelo HE	Lâmina 109
110- Cromomicose - exame direto (biópsia) clarificado com soda 20% - corpo fumagóide	Lâmina 110
111- Cromomicose - exame direto (biópsia) histopatológico corado pelo HE	Lâmina 111
112- Cromomicose - exame direto (biópsia) clarificado com soda 20% - hifas septadas castanhas e corpo fumagóide	Lâmina 112
113- <i>Fonsecaea pedrosoi</i> - micromorfologia da colônia - reprodução do tipo rinocladiela	Lâmina 113 A Lâmina 113 B
114- <i>Fonsecaea pedrosoi</i> - micromorfologia da colônia - reprodução do tipo cladospório	Lâmina 114
115- <i>Fonsecaea pedrosoi</i> - micromorfologia da colônia - reprodução do tipo rinocladiela	Lâmina 115 A Lâmina 115 B
116- <i>Fonsecaea pedrosoi</i> - micromorfologia da colônia - reprodução do tipo rinocladiela	Lâmina 116
117- <i>Phialophora verrucosa</i> - micromorfologia da colônia - reprodução do tipo fialófora	Lâmina 117 A Lâmina 117 B
118- <i>Phialophora verrucosa</i> - micromorfologia da colônia - reprodução do tipo fialófora	Lâmina 118 A Lâmina 118 B
119- Feo-hifomicose subcutânea - exame direto (biópsia) clarificado com hidróxido de sódio 20%	Lâmina 119
120- Micetoma - exame direto (biópsia) clarificado com soda 20%	Lâmina 120

121- Micetoma - exame direto (biópsia) clarificado com soda 20%	Lâmina 121
122- Micetoma - exame direto (biópsia) clarificado com soda 20% - isolado na cultura <i>Scedosporium apiospermum</i>	Lâmina 122
123- Micetoma actinomicótico - exame direto (biópsia) histopatológico corado pelo HE	Lâmina 123 A Lâmina 123 B
124- Micetoma actinomicótico - exame direto (biópsia) histopatológico corado pelo HE	Lâmina 124 A Lâmina 124 B
125- Micetoma actinomicótico - exame direto (biópsia) histopatológico corado pelo HE	Lâmina 125
126- Micetoma actinomicótico - exame direto (biópsia) histopatológico corado pelo HE	Lâmina 126
127- Micetoma actinomicótico - exame direto (biópsia) histopatológico corado pelo HE	Lâmina 127 A Lâmina 127 B
128- Micetoma eumicótico - exame direto (biópsia) histopatológico corado pelo HE	Lâmina 128
129- Micetoma eumicótico - exame direto (biópsia) histopatológico corado pelo HE	Lâmina 129
130- Micetoma eumicótico - exame direto (biópsia) histopatológico corado pelo PAS	Lâmina 130
131- Micetoma eumicótico - exame direto (biópsia) histopatológico corado pelo HE	Lâmina 131
132- Micetoma eumicótico - exame direto (biópsia) histopatológico corado pelo HE	Lâmina 132

- 133- *Scedosporium apiospermum* - micromorfologia da colônia [Lâmina 133](#)
- 134- *Scedosporium apiospermum* - micromorfologia da colônia [Lâmina 134](#)
- 135- *Scedosporium apiospermum* - micromorfologia da colônia [Lâmina 135](#)
- 136- *Acremonium* sp. - micromorfologia da colônia [Lâmina 136](#)
- 137- *Acremonium* sp. - micromorfologia da colônia [Lâmina 137](#)
- 138- *Nocardia* sp. - micromorfologia da colônia corada pelo Gram [Lâmina 138](#)
- 139- Pseudomicetoma. Agente etiológico dermatófito. Exame direto (biópsia) histopatológico corado pelo HE [Lâmina 139](#)
- 140- Pseudomicetoma. Agente etiológico dermatófito. Exame direto (biópsia) histopatológico corado pelo Grocott [Lâmina 140](#)
- 141- *Microsporum canis*. Isolado de pseudomicetoma. Micromorfologia da colônia [Lâmina 141](#)
- 142- Zigomicose subcutânea - entomofitoromicose - exame direto (biópsia) histopatológico corado pelo HE [Lâmina 142](#)
- 143- Zigomicose subcutânea - entomofitoromicose - exame direto (biópsia) histopatológico corado pelo HE [Lâmina 143](#)
- 144- *Conidiobolus coronatus* - micromorfologia da colônia [Lâmina 144](#)

Micoses sistêmicas

145- Paracoccidioidomicose - exame direto (biópsia) clarificado com lactofenol	Lâmina 145
146- Paracoccidioidomicose - exame direto (biópsia) clarificado com lactofenol	Lâmina 146
147- Paracoccidioidomicose - exame direto (biópsia) histopatológico corado pelo Grocott	Lâmina 147 A Lâmina 147 B
148- Paracoccidioidomicose - exame direto (biópsia) histopatológico corado pelo HE. Criptosporulação - roda de leme	Lâmina 148
149- Paracoccidioidomicose - exame direto (biópsia) histopatológico corado pelo HE. Criptosporulação	Lâmina 149
150- Paracoccidioidomicose - exame direto (secreção pulmonar) histopatológico corado pelo Gram	Lâmina 150
151- <i>Paracoccidioides brasiliensis</i> - micromorfologia da colônia à 37°C	Lâmina 151
152- Paracoccidioidomicose - exame direto (biópsia) histopatológico corado pelo Grocott	Lâmina 152
153- Paracoccidioidomicose - exame direto (biópsia) histopatológico corado pelo HE	Lâmina 153
154- <i>Paracoccidioides brasiliensis</i> - micromorfologia da colônia à 37°C	Lâmina 154
155- <i>Paracoccidioides brasiliensis</i> - micromorfologia da colônia à 37°C	Lâmina 155
156- <i>Paracoccidioides brasiliensis</i> - micromorfologia da colônia à 37°C	Lâmina 156

157- Paracoccidiodomicose - exame direto (biópsia) histopatológico corado pelo Grocott	Lâmina 157
158- <i>Paracoccidioides brasiliensis</i> - micromorfologia da colônia à 37°C	Lâmina 158
159- Histoplasmose - exame direto (biópsia) histopatológico corado pelo Grocott. Formas leveduriformes	Lâmina 159
160- Histoplasmose - exame direto (biópsia) histopatológico corado pelo HE. Formas leveduriformes	Lâmina 160
161- Histoplasmose - exame direto (biópsia) histopatológico corado pelo Grocott. Formas leveduriformes	Lâmina 161 A Lâmina 161 B
162- Histoplasmose - exame direto (biópsia) histopatológico corado pelo Grocott. Formas leveduriformes	Lâmina 162
163- Histoplasmose - exame direto (biópsia) histopatológico corado pelo HE. Formas leveduriformes	Lâmina 163
164- <i>Histoplasma capsulatum</i> - micromorfologia da colônia	Lâmina 164
165- <i>Histoplasma capsulatum</i> - micromorfologia da colônia	Lâmina 165
166- <i>Histoplasma capsulatum</i> - micromorfologia da colônia	Lâmina 166 A Lâmina 166 B
167- Coccidiodomicose - exame direto (biópsia) clarificado com lactofenol	Lâmina 167
168- Coccidiodomicose - exame direto (biópsia) clarificado com lactofenol	Lâmina 168

169- Coccidioidomicose - exame direto (biópsia) clarificado com lactofenol. <i>Coccidioides posadasii</i>	Lâmina 169
170- Coccidioidomicose - exame direto (biópsia) clarificado com lactofenol. <i>Coccidioides posadasii</i>	Lâmina 170
171- Coccidioidomicose - exame direto (biópsia) histopatológico corado pelo HE	Lâmina 171 A Lâmina 171 B
172- Coccidioidomicose - exame direto (biópsia) histopatológico corado pelo HE	Lâmina 172
173- Coccidioidomicose - exame direto (biópsia) histopatológico corado pelo HE	Lâmina 173 A Lâmina 173 B
174- Coccidioidomicose - exame direto (biópsia) histopatológico corado pelo HE	Lâmina 174
175- Coccidioidomicose - exame direto (biópsia) histopatológico corado pelo HE	Lâmina 175 A Lâmina 175 B
176- Coccidioidomicose - exame direto (biópsia) histopatológico corado pelo HE	Lâmina 176
177- Coccidioidomicose - exame direto (biópsia) histopatológico corado pelo HE	Lâmina 177
178- Blastomicose - <i>Blastomyces dermatitidis</i> - exame direto (biópsia) histopatológico corado pelo HE	Lâmina 178
179- Blastomicose - <i>Blastomyces dermatitidis</i> - exame direto (biópsia) histopatológico corado pelo HE	Lâmina 179

Micoses oportunistas

180- Hifomicose - exame direto (biópsia) clarificado com lactofenol	Lâmina 180
181- Aspergilose - exame direto (biópsia) histopatológico corado pelo Grocott	Lâmina 181
182- Aspergilose - exame direto (biópsia de unha) histopatológico corado pelo PAS	Lâmina 182
183- Aspergilose - exame direto (biópsia de unha) histopatológico corado pelo PAS	Lâmina 183
184- <i>Aspergillus</i> sp. - micromorfologia da colônia	Lâmina 184
185- <i>Aspergillus</i> sp. - micromorfologia da colônia	Lâmina 185
186- <i>Penicillium</i> sp. - micromorfologia da colônia	Lâmina 186
187- <i>Penicillium</i> sp. - micromorfologia da colônia	Lâmina 187
188- Zigomicose ou mucormicose - exame direto (biópsia) histopatológico corado pelo Grocott	Lâmina 188
189- Zigomicose ou mucormicose - exame direto (biópsia) clarificado com lactofenol	Lâmina 189
190- Zigomicose ou mucormicose - exame direto (biópsia) histopatológico corado pelo Grocott	Lâmina 190
191- <i>Rhizopus</i> sp. - micromorfologia da colônia	Lâmina 191

192- <i>Rhizopus</i> sp. - micromorfologia da colônia	Lâmina 192
193- <i>Rhizopus</i> sp. - micromorfologia da colônia	Lâmina 193
194- <i>Rhizopus</i> sp. - micromorfologia da colônia	Lâmina 194
195- <i>Syncephalastrum</i> sp. - micromorfologia da colônia	Lâmina 195
196- <i>Syncephalastrum</i> sp. - micromorfologia da colônia	Lâmina 196
197- <i>Syncephalastrum</i> sp. - micromorfologia da colônia	Lâmina 197
198- <i>Mucor</i> sp. - micromorfologia da colônia	Lâmina 198
199- <i>Mucor</i> sp. - micromorfologia da colônia	Lâmina 199
200- <i>Fusarium</i> sp. - micromorfologia da colônia	Lâmina 200
201- Feo-hifomicose - exame direto (biópsia) clarificada com lactofenol	Lâmina 201
202- Feohifomicose - exame direto (biópsia) histopatológico corado pelo HE	Lâmina 202
203- Feohifomicose - exame direto (biópsia) histopatológico corado pelo HE	Lâmina 203

204- Feohifomicose - exame direto (biópsia) histopatológico corado pelo HE	Lâmina 204
205- Feohifomicose - exame direto (biópsia) histopatológico corado pelo HE	Lâmina 205
206- <i>Alternaria</i> sp. - micromorfologia da colônia	Lâmina 206
207- <i>Alternaria</i> sp. - micromorfologia da colônia	Lâmina 207
208- <i>Curvularia</i> sp. - micromorfologia da colônia	Lâmina 208
209- <i>Curvularia</i> sp. - micromorfologia da colônia	Lâmina 209 A Lâmina 209 B
210- <i>Nigrospora</i> sp. - micromorfologia da colônia	Lâmina 210
211- <i>Nigrospora</i> sp. - micromorfologia da colônia	Lâmina 211
212- <i>Bipolaris</i> sp. (<i>Drechslera</i> sp.) - micromorfologia da colônia	Lâmina 212
213- <i>Bipolaris</i> sp. (<i>Drechslera</i> sp.) - micromorfologia da colônia	Lâmina 213
214- <i>Bipolaris</i> sp. (<i>Drechslera</i> sp.) - micromorfologia da colônia	Lâmina 214
215- <i>Alternaria</i> sp. - micromorfologia da colônia	Lâmina 215

216- <i>Cryptococcus</i> sp. - Exame direto (líquor) contrastado com nanquim	Lâmina 216
217- <i>Cryptococcus</i> sp. - exame direto (biópsia) histopatológico corado pelo Alcian blue e PAS	Lâmina 217
218- <i>Cryptococcus</i> sp. - exame direto (biópsia) histopatológico corado pelo Alcian blue	Lâmina 218
219- <i>Cryptococcus</i> sp. - exame direto (pus - sistema nervoso central) clarificado com lactofenol	Lâmina 219
220- <i>Cryptococcus</i> sp. - Exame direto (líquor) contrastado com nanquim	Lâmina 220
221- <i>Cryptococcus</i> sp. - exame direto (biópsia) histopatológico corado pelo PAS	Lâmina 221
222- <i>Cryptococcus</i> sp. - exame direto (biópsia) histopatológico corado pelo HE	Lâmina 222
223- <i>Cryptococcus</i> sp. - exame direto (biópsia) histopatológico corado pelo HE	Lâmina 223 A Lâmina 223 B
224- <i>Cryptococcus</i> sp. - exame direto (biópsia) histopatológico corado pelo PAS	Lâmina 224
225- <i>Cryptococcus</i> sp. - Exame direto (líquor) contrastado com nanquim	Lâmina 225

**Outros agentes etiológicos de interesse da
micologia médica**

226- Adiaspiromicose - <i>Emmonsia crescens</i> - exame direto (biópsia) histopatológico corado pelo HE	Lâmina 226
227- Adiaspiromicose - <i>Emmonsia crescens</i> - exame direto (biópsia) histopatológico corado pelo Grocott	Lâmina 227
228- Botriomicose - exame direto (biópsia) histopatológico corado pelo HE	Lâmina 228
229- Botriomicose - exame direto (biópsia) histopatológico corado pelo Grocott	Lâmina 229
230- <i>Prototheca</i> sp. - micromorfologia da colônia	Lâmina 230
231- Prototecose - exame direto (biópsia de pele) histopatológico corado pelo HE	Lâmina 231 A Lâmina 231 B
232- Prototecose - exame direto (biópsia de pele) histopatológico corado pelo PAS	Lâmina 232
233- Prototecose - exame direto (biópsia de pele) histopatológico corado pelo Grocott	Lâmina 233
234- Prototecose - exame direto (biópsia de pele) histopatológico corado pelo PAS	Lâmina 234
235- <i>Pestalotia</i> sp. - micromorfologia da colônia	Lâmina 235
236- Piolho - <i>Pediculus humanus</i> - exame direto clarificado com lactofenol	Lâmina 236

237- Lêndea - exame direto clarificado com lactofenol	Lâmina 237
238- <i>Sarcoptes scabiei</i> - escabiose - exame direto clarificado com lactofenol	Lâmina 238
239- <i>Phthirus pubis</i> - exame direto clarificado com lactofenol. Acaro com ovo no abdome	Lâmina 239
240- <i>Phthirus pubis</i> - exame direto clarificado com lactofenol. Acaro com ovo no abdome	Lâmina 240
241- Piolho de pombo - exame direto clarificado com lactofenol	Lâmina 241
242- Piolho - <i>Pediculus humanus</i> - exame direto clarificado com lactofenol	Lâmina 242
243- Pulga - <i>Ctenocephalides felis</i> - exame direto clarificado com soda 20%	Lâmina 243
244- Piolho (ninfas)- <i>Pediculus humanus</i> - exame direto clarificado com lactofenol	Lâmina 244
245- Lêndea - exame direto clarificado com lactofenol	Lâmina 245
246- Lêndea com embrião- exame direto clarificado com lactofenol	Lâmina 246
247- Lêndea - exame direto clarificado com lactofenol	Lâmina 247
248- <i>Cimex</i> sp. - percevejo - exame direto clarificado com lactofenol	Lâmina 248

249- *Sarcoptes scabiei* - escabiose - exame direto clarificado com lactofenol

[Lâmina 249](#)

250- *Trypanosoma cruzi* - exame direto (biópsia) histopatológico corado pelo HE. Ninho da forma amastigota na fibra muscular. Lembra histoplasmosose

[Lâmina 250](#)

251- *Trypanosoma cruzi* - exame direto (biópsia) histopatológico corado pelo HE. Ninho da forma amastigota na fibra muscular. Lembra histoplasmosose

[Lâmina 251](#)

252- *Trypanosoma cruzi* - exame direto (biópsia) histopatológico corado pelo HE. Ninho da forma amastigota na fibra muscular. Lembra histoplasmosose

[Lâmina 252 A](#)
[Lâmina 252 B](#)

253- Hanseníase - exame direto (biópsia) histopatológico corado pelo FIT. A doença confunde com a forma clínica da micose de Jorge Lobo

[Lâmina 253](#)

254- Hanseníase - exame direto (biópsia) histopatológico corado pelo FIT. A doença confunde com a forma clínica da micose de Jorge Lobo

[Lâmina 254](#)

BIBLIOGRAFIA

- Lacaz, CS. et al. Guia de Identificação Fungos, Actinomicetos e Algas. São Paulo: Savier1998.
- Lacaz, CS. et al. Tratado de Micologia Médica. São Paulo: Savier, 2002.
- Murray PR, Rosenthal KS, Pfaller MA: Microbiologia Médica. Rio de Janeiro: Elsevier, Ed 5, 2006.
- Sidrim JJC, Rocha MFG: Micologia Médica à luz de autores contemporâneos.Guanabara Koogan, 2004.
- Tortora G.J., Funke B.R., Case C.L. Microbiologia. Artmed Editora, 2005.

